

Thymik Karsinoma dengan Efusi Perikard

by Mohammad Subkhan

Submission date: 11-Jan-2019 02:05PM (UTC+0700)

Submission ID: 1063088027

File name: thymik_karsinoma_dengan_efusi_perikard.pdf (212.92K)

Word count: 3283

Character count: 20616

Laporan Kasus

THYMIK KARSINOMA DENGAN EFUSI PERIKARD

MOHAMMAD SUBKHAN ¹⁾

1) Dosen Fakultas Kedokteran Universitas Muhammadiyah Surabaya

Submitted: 2013 Accepted:

Published

PENDAHULUAN

Mediastinum adalah rongga antara paru kiri dan paru kanan yang berisi jantung, aorta, pembuluh darah besar, trachea, kelenjar timus, syaraf, jaringan ikat, dan kelenjar getah bening. Mediastinum dibagi 4 rongga penting. Mediastinum Superior mulai dari pintu masuk rongga dada atas sampai vertebra torakal ke 5 dan bagian bawah sternum, mediastinum anterior mulai dari batas mediastinum superior sampai ke diafragma di depan jantung, mediastinum posterior mulai dari batas mediastinum superior sampai ke batas diafragma belakang jantung, dan mediastinum medial adalah garis batas mediastinum superior ke diafragma di antara mediastinum anterior dan posterior. *Thymoma* adalah tumor mediastinum anterior berasal dari kelenjar thymus.^{1,2}

Thymoma dan *thymic carcinoma* adalah tumor mediastinum anterior yang berasal dari kelenjar timus. *Thymoma* pada umumnya memberikan gambaran jinak walaupun secara histologi telah invasive. Ini yang menyebabkan *thymoma* sering ditemukan tanpa gejala yang khas dan sulit dideteksi dengan pemeriksaan fisik. *Thymic carcinoma* merupakan tumor yang bersifat ganas, lebih cepat tumbuh dan menyebar ke bagian tubuh lainnya serta lebih sulit untuk diobati. *Thymoma* merupakan tumor yang paling banyak ditemukan pada mediastinum anterior yaitu sekitar 47%.^{3,4,5,6}

Kemajuan penanganan *thymoma* ini semakin pesat dengan adanya perkembangan ilmu bedah, radiotherapi dan kemoterapi dalam kurun waktu tiga dekade ini. Banyak penelitian menyebutkan multimodalitas terapi adalah yang terbaik dalam penanganan *thymoma*.^{1,2,7,8} Walaupun terdapat kontroversi terhadap radioterapi post operatif, namun rekomendasi adjuvant radioterapi post operatif *thymoma* masih dianut oleh banyak ahli.^{2,7,9} Penentuan staging dari *thymoma* memegang peran penting terhadap keberhasilan penatalaksanaan. Penentuan staging yang paling banyak digunakan yaitu kriteria Masaoka. Pemeriksaan histologi massa menggunakan kriteria WHO merupakan konfirmasi terakhir dari *thymoma*

yang dilaksanakan post operatif. *Thymic carcinoma* di klasifikasikan menjadi tipe *Low-grade* dan *High-grade*.^{4,10}

Angka kejadian thymic carcinoma berdasarkan pemeriksaan histologis dari WHO didapatkan sekitar 13%. Dimana dari sepertiga pasien yang datang dengan stadium lanjut, 7% didapatkan adanya infiltrasi ke pleura dan pericard. Menurut National Cancer Institute berkisar antara 0,2% - 1,5 % dari keseluruhan keganasan, distribusi umur dengan kejadian terbanyak umur 35 tahun dan 50 tahun. Pernah juga dilaporkan diderita oleh bayi maupun usia tua.¹¹

Berikut ini akan di uraikan seorang penderita thymik karsinoma dengan efusi perikard berumur 29 tahun dan dilakukan tindakan operatif.

LAPORAN KASUS

Seorang penderita laki-laki, Tn. Sutikno, 29 tahun, agama Islam, suku Jawa bekerja sebagai polisi, beralamat di jalan Dharmawangsa Pundeng No.24, Balikpapan. MRS di ruang paru Laki pada tanggal 8 Februari 2010 dengan keluhan nyeri dada.

Riwayat Penyakit Sekarang

Pasien rujukan dari Samarinda dengan tumor mediastinum, pasien mengeluh nyeri dada sejak 1 bulan dan semakin berat dalam 2 minggu. Batuk maupun sesak nafas tidak dirasakan, bengkak di wajah maupun lengan tidak pernah. Mual dan muntah tidak dikeluarkan. keluhan penurunan nafsu makan maupun penurunan berat badan dan keringat malam tidak ada.

Riwayat Penyakit Dahulu

Tidak didapatkan riwayat penyakit Diabetes Mellitus, hipertensi, maupun asma.

Riwayat Status Sosial

Pasien sehari-harinya seorang polisi. Riwayat rokok pada pasien tidak di dapatkan.

Pemeriksaan Fisik

Pemeriksaan kepala dan leher:

Pada pemeriksaan kepala dan leher tidak didapatkan kelainan

Pemeriksaan Paru:

Pada pemeriksaan inspeksi didapatkan bentuk dan pergerakan thorax simetris. Pemeriksaan palpasi didapatkan suara fremitus normal pada kedua lapangan paru. Pada pemeriksaan auskultasi ditemukan suara vesikuler pada kedua lapang paru. Pada pemeriksaan perkusi didapatkan suara sonor pada kedua lapang paru.

Pemeriksaan Abdomen

Pada inspeksi abdomen tampak rata. Pemeriksaan palpasi abdomen supel dan tidak teraba hati dan lien. Pemeriksaan auskultasi didapatkan suara peristaltik usus dalam batas normal.

Pemeriksaan Ekstremitas

Pada pemeriksaan extremitas atas dan bawah tidak adanya kelainan berupa deformitas ataupun edema.

Pemeriksaan Foto Thorax AP dan Lateral Kanan

Pada pemeriksaan foto toraks AP dan lateral tampak jantung dalam batas normal, kedua sudut kosto frenikus kanan dan kiri tajam. Tampak opasitas berdensitas massa dengan batas tepi regular yang pada proyeksi lateral terletak pada mediastinum anterior.

Kesimpulan : massa mediastinum.

Hasil Echocardiografi

Perikard efusi

Pemeriksaan CT-Scan Toraks

Kesimpulan: Mengesankan massa di mediastinum anterior yang melekat/menutupi vena cava superior, curiga suatu thymoma, teratodermoid tumor, aorta thoracalis ascenden dalam batas normal

Pemeriksaan darah

Lekosit: 6900/mm³, Hb: 12.0 gr/dl, GR: 62.0%, HCT: 35%, PLT: 207.000/mm³, GDA: 132 mg/dl, SGOT: 91 iu/L, SGPT: 33 iu/L, BUN: 18 mg/dl, Creatinin: 0.8 mg/dl, Albumin: 4.1

DAFTAR MASALAH SEMENTARA

1. Nyeri dada dikeluhkan sejak 1 bulan ini memberat 2 minggu ini.
2. Rujukan dari Samarinda dengan tumor mediastinum
3. Kelainan Radiologis :
 - a. Foto Toraks : Massa di mediastinum.
 - b. CT-Scan : Massa mediastinum anterior
4. Kelainan Echocardiografi : Perikard efusi minimal

DAFTAR MASALAH TETAP.

1. Nyeri dada

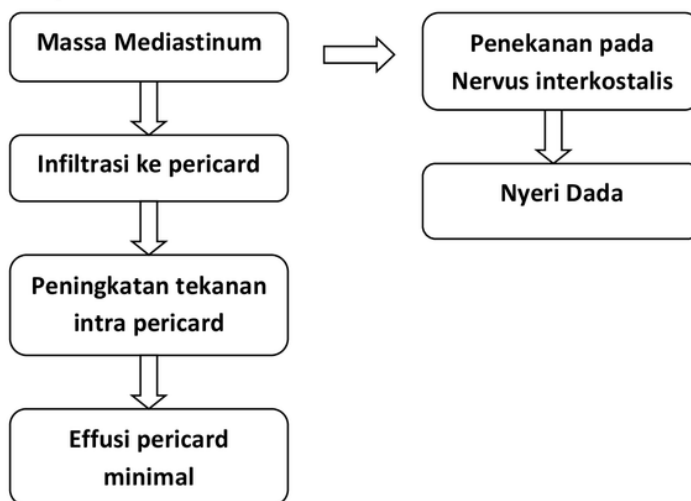
2. Tumor Medistinum Anterior

3. Efusi Perikard Minimal

ANALISIS

	PERMASALAHAN	DIAGNOSTIK	THERAPY	MONITORING
1	Nyeri dada	Sesuai no.2	Copar 6x1 tab	Vs/Cl
2	Tumor Mediastinum anterior ASS : Thymoma Teratodermoid	Tumor marker FNAB CT Guiding FOB Konsul Rehab Medik Konsul Bedah TKV Konsul Anestesi	Sesuai hasil	Vs/Cl
3	Efusi Perikard Minimal	Konsul cardio	Sesuai hasil	Vs/Cl

SEQUENCE OF EVENT



Perkembangan penderita selama dirawat di Ruang Paru laki sebagai berikut :

PEMERIKSAAN LABORATORIUM DAN PEMERIKSAAN PENUNJANG

Pemeriksaan darah

Lekosit: 6.300/mm³, Hb: 13.5 gr/dl, Neu: 4.42, Lym: 1.43, Mono: 0.432, Eos: 0.074, Baso: 0.049, HCT: 35.5%, PLT: 162.000/mm³, GDA: 132 mg/dl, SGOT: 42 iu/L, SGPT: 37 iu/L.

BUN: 10.2 mg/dl, Creatinin: 0.7 mg/dl, Albumin: 3.7 g/dl. Tumor Marker CEA 0,52; AFP 0,8; β -HCG <0,100

Pemeriksaan Biopsi FNA

Makroskopis : Dengan tuntunan CTscan dilakukan 2 kali aspirasi melalui ICS 3 (A) dan ICS 4 (B), berturut-turut sedalam 4,5cm dan 5cm, masing-masing kedalaman massa tepi solid dan kedalaman bagian tampak berongga, di daerah mediastinum kanan

Mikroskopis : Hapusan menunjukkan sebaran dan kelompok infiltrat sel radang mononuklear, limfosit, sel fibroblastik, serta makrofag.

Kesimpulan: Massa mediastinum D, FNA: Tidak menunjukkan keganasan. Tidak menyingkirkan kemungkinan proses radang spesifik

PEMERIKSAAN DARAH

PPt 11,2 kontrol 11,0, APTT 30,8 kontrol 30,0, CRP 5

PEMERIKSAAN FAAL PARU

Restriksi ringan dan Tidak ada obstruksi.

KONSULTASI BAGIAN KARDIOLOGI

EKG: Irama sinus, 80x/menit dengan axis normal, QT interval 0.36 dtk (dalam batas normal).

Cardiac risk index class II.

Ekhokardiografi: Perikard efusi minimal yang belum memerlukan tindakan khusus.

KONSULTASI BEDAH THORAX KARDIOVASKULAR

Tumor mediastinum pro Torakotomi.

PEMERIKSAAN FOB

Plika vokalis gerakan simetris, trakea lumen bulat, mukosa hiperemis, karina utama tumpul, mukosa hiperemis Kesimpulan : adanya pendesakan massa extraluminal pada karina utama, *washing, brushing* : tidak ditemukan adanya sel-sel radang maupun sel-sel ganas, pemeriksaan BTA dari BAL : -

KONSULTASI PELAKSANAAN JOLLY TEST

Tidak didapatkan penurunan neurologis, tidak didapatkan neuropathy/ myasthenia gravis.

Dengan data diatas maka pasien dilakukan tindakan operatif torakotomi

PEMERIKSAAN PATOLOGI ANATOMI

Makroskopis: Diterima empat bentuk tidak teratur, permukaan halus sebagian kasar berat 110 gr terdiri 3 potong jaringan 3x2x1 dan 1 potong jaringan 8x7x3 cm. Pada irisan tampak massa berwarna putih abu abu kekuningan, padat, kenyal batas sebagian jelas, sebagian tampak infiltratif sampai tepi. Tampak pula 1 buah rongga 3x1,5x1 cm isi darah dan jaringan nekrotik. Pada irisan jaringan yang kecil tampak warna putih abu-abu, padat, kenyal. Diproses sebagian dalam 5 kaset.

Mikroskopis: Menunjukkan potongan jaringan tumor yang terdiri dari proliferasi sel-sel inti bulat vesikuler, pleiomorfik, kromatin kasar yang tersusun berkelompok padat, infiltratif diantara jaringan fibrosis dan sel radang limfosit. Bagian tepi bahan mucin didapatkan tumor. KESIMPULAN: Thymus, operasi: *THYMIC CARCINOMA*, Type Non Keratizing epidermoid carcinoma

PEMBAHASAN

Thymoma dan thymik karsinoma adalah suatu tumor epithelial yang berasal dari thymus. Thymik karsinoma dapat muncul pada semua umur, dengan kejadian terbanyak umur 35 tahun dan 50 tahun. Pernah juga dilaporkan diderita oleh bayi maupun usia tua, rasio pada laki dan perempuan adalah sama. Kelenjar thymus berkaitan dengan perkembangan sistem imun, sehingga pada penderita tumor kelenjar thymus sering didapatkan kelainan pada sistem imun yaitu myasthenia gravis.^{1,5,7,11,12,13} Thymic karsinoma muncul dengan banyak variasi yang sulit diduga dengan infiltratif, ganas, dan metastasis. Dengan sifatnya yang sporadis, tidak ada latar belakang penyakit, dan banyaknya kematian. Dengan kemajuan ilmu bedah, kemoterapi dan radioterapi, tingkat keberhasilan penanganan thymoma ini semakin tinggi.^{1,2,7,14}

Gejala klinis pada penderita thymoma dan thymic karsinoma bervariasi. Gejala yang dapat timbul diantaranya adalah batuk, sesak nafas, nyeri dada, panas, keringat malam, rasa kedinginan, batuk darah, suara parau.^{5,6,15} Pada kasus ini didapati adanya keluhan nyeri dada.

Diagnosis didapatkan dari anamnesa hingga keluhan, pemeriksaan fisik dan dilakukan peninjakan radiologi berupa chest x-ray sampai CT-scan dan konfirmasi histologi. Pada pemeriksaan CT-Scan terdapat lesi mediastinum dengan densitas jaringan lunak berbentuk bulat sampai oval dan berbatas tegas.^{1,5,7,14}

Pada kasus ini kami dapatkan seorang pria berumur 29 tahun dengan keluhan nyeri dada sebelah kanan dan perikard efusi minimal. Dari foto toraks ditemukan massa di daerah

mediastinum. Dari echocardiografi didapatkan perikard efusi minimal. Perikard efusi yang disebabkan oleh keganasan primernya bisa berasal dari paru-paru, kerongkongan, timus, atau sistem getah bening, sehingga terjadi peningkatan tekanan di dalam perikard yang menyebabkan terjadinya perikard efusi.¹⁵ Colombo dkk pada penelitian dengan 25 pasien perikard efusi menyimpulkan penyebab terbanyak terjadi karena proses keganasan¹⁷. Pada kasus ini perikardefusi bisa disebabkan oleh thymik karsinoma.

Pemeriksaan penunjang untuk menegakkan diagnosa adalah foto toraks, CT-Scan toraks dan dilanjutkan dengan pelaksanaan biopsi FNA dengan bimbingan CT-Scan. Pada foto thoraks didapatkan massa mediastinum, hasil CT scan toraks didapati massa pada mediastinum anterior. Hasil FNA biopsi dengan tuntunan CT Scan toraks didapatkan massa mediastinum tidak ditemukan tanda keganasan, tidak menyingkirkan radang spesifik.

Penentuan *staging* dan pemeriksaan histologi adalah penentu arah pengobatan dan prognosis dari thymoma ini. Penentuan *staging* yang umum digunakan adalah kriteria Masaoka. Pembagian thymoma menurut Masaoka ini dengan cara melihat makroskopis, mikroskopis invasi tumor ke kapsul dan jaringan sekitar.^{1,2,4,7,8,17}

Masaoka staging :

- Stage I : Makroskopis dan mikroskopis masih terletak di dalam kapsul.
- Stage IIA : Mikroskopis telah terjadi invasi ke kapsul.
- Stage IIB : Telah terjadi invasi ke jaringan lemak sekitar.
- Stage III : Telah invasi ke organ sekitar (Perikardium, paru, pembuluh besar)
- Stage IVA : Invasi ke pleura dan menembus perikardial.
- Stage IVB : Metastasis lymfogen atau hematogen.

Pembagian *staging* menurut Masaoka ini digunakan untuk menentukan penanganan pada thymoma :

- Stage I : Hanya diperlukan tindakan reseksi
- Stage II : Reseksi dan/tanpa radiotherapy adjuvant
- Stage III : Reseksi dilanjutkan dengan radiotherapy adjuvant.
- Stage IV : Chemotherapy tanpa tindakan bedah.

Pada pasien ini didapatkan hasil pemeriksaan biopsi FNA dengan tuntunan CT Scan menunjukkan massa mediastinum Dextra. FNA: Tidak menunjukkan keganasan. Tidak menyingkirkan kemungkinan proses radang spesifik. Sedangkan hasil pemeriksaan CT-Scan mengesankan massa di mediastinum anterior yang melekat/menutupi vena cava superior,

curiga suatu thymoma, dengan differential diagnosa teratodermoid, menurut pembagian Masaoka modalitas terapi adalah tindakan operatif (torakotomi) sesuai hasil chest conference.

Pasien kami konsulkan ke bagian Bedah Toraks dan kardiovaskular untuk direncanakan tindakan torakotomi.

Klasifikasi berdasar kelas dan jenis sel histologi setelah dilakukan tindakan operatif menurut WHO.^{1,4,8}:

Type A: *Spindle cell thymoma*, *Medullary thymoma*

Type B1: *Lymphocyte rich thymoma*, *Lymphocytic thymoma*, *predominant cortical thymoma*.

Type B2: *Cortical thymoma*.

Type B3: *Well differentiated thymic carcinoma*, *epithelial thymoma*, *squamoid thymoma*.

Type AB: *Mixed type thymoma*.

Type C: *Thymic carcinoma heterogenous*.

Pembagian dari klasifikasi histologis ini berguna untuk penilaian prognosis dari thymoma dan thymik karsinoma. Klasifikasi ini menunjukkan apakah thymoma tersebut adalah thymoma yang agresif atau tidak, Thymik karsinoma adalah kelompok heterogen agresif, invasif epithelial maligna. Diklasifikasikan secara histologi oleh levina dan Rosai dan diperbaharui oleh Sustar dan Rosai menjadi *low grade* dan *high grade*. *Low grade thymic carcinoma* mencakup tipe basaloid, mucoepidermoid dan *well-differentiated squamous cell*. *High grade thymic carcinoma* mencakup tipe anaplastik/*undifferentiated*, *clear cell*, *poorly differentiated squamous cell*, sarcomatoid dan *small cell*/ tipe neuroendokrine.^{5,18} Pada pasien ini tindakan operatif dilakukan secara *debulking* dan dilanjutkan dengan pemeriksaan histologis dari massa. Hasil pemeriksaan mikroskopis histologi massa menunjukkan potongan jaringan tumor ganas terdiri dari proliferasi sel-sel inti bulat vesikuler, pleimorfik, kromatin kasar yang tersusun berkelompok padat, infiltratif diantara jaringan fibrosis dan sel radang limfosit. Bagian tepi bahan mucin didapatkan tumor dengan kesimpulan *Thymic carcinoma jenis non keratinizing epidermoid carcinoma*, menurut sustar dan rosai masuk dalam *low grade thymic carcinoma*. Dengan angka kelangsungan hidup pada penderita thymik karsinoma sekitar 35% dan tingkat harapan hidup 10 tahun mendekati 36%¹⁸.

Menurut national cancer institut tercatat 7% dari penderita thymik karsinoma terdapat infiltrasi pada pleura dan perikard¹¹, terdapat beberapa alternatif tindakan untuk perikard efusi, meliputi: **Perikardiocentesis**, Pada beberapa kasus karena keganasan, perikard efusi bisa timbul kembali setelah perikardiocentesis. Untuk tetap memungkinkan drainase Kateter bisa dipasang dan dibiarkan di perikard. Prosedur ini sebagai pengganti operasi invasive.

Perikardial sclerosis, untuk menutup perikardium sehingga cairan tidak dapat terkumpul dalam rongga. Cairan dikeluarkan melalui perikardiocentesis. Kemudian disuntikkan obat atau zat kimia yang menyebabkan perikardium menutup, melalui kateter ke dalam ruang perikardial. **Perikardiotomi**. Sebuah insisi bedah dibuat di dada dan kemudian di perikardium untuk memasukkan tabung drainase. Hal ini meningkatkan kuantitas cairan yang dapat dibuang dari perikardium. **Perikardiektomi**, operasi untuk menghilangkan bagian dari perikardium. Hal ini dapat dilakukan jika ada infeksi kronis perikardium atau untuk menguras cairan cepat ketika tamponade jantung terjadi. Pembedahan ini juga disebut *pericardial window*. **Balon perikardiostomi**, sebuah kateter dengan ujung balon dimasukkan melalui dada dan ke dalam perikardium. Balon untuk memperbesar pembukaan perikard dan memungkinkan cairan mengalir ke rongga pleura. Ini dapat digunakan jika suatu efusi telah terulang (kembali) setelah perikardiocentesis atau sebagai alternatif untuk operasi invasif lebih¹⁷. Pada pasien ini sejawat jantung tidak memberikan terapi maupun tindakan khusus untuk perikard efusi minimal.

Kemoterapi pasca operasi berbasis cisplatin¹ dengan atau tanpa radioterapi dapat memberikan prognosis yang lebih baik. Kombinasi kemoterapi dilaporkan memberikan hasil kesembuhan yang komplit dan partial. Kombinasi kemoterapi yang umumnya di gunakan adalah :^{18,19,20}

- Regimen PAC (cisplatin,doxorubicin,cyclophosfamide)
Pada penelitian dicapai respon rate 50 % , termasuk 3 respon lengkap dengan waktu respon median 12 bulan dan 5-years survival 32 %.
- Regimen ADOC (doxorubicin, cisplatin, vincristin, cyclophosfamide)
Didapatkan respon rate 92 % (34 dari 37 pasien). Termasuk respons komplet 43 % pasien.
- Regimen etoposide dan cisplatin.

Pemberian terapi radiasi pada thymoma sampai saat ini masih dalam pertentangan. Permasalahan ini disebabkan oleh rendahnya insiden terjadinya keganasan thymoma dan hasil yang baik bila dilakukan reseksi komplit. Thymoma stage I yang masih berkapsul tidak diperlukan tindakan radioterapi setelah reseksi. Thymoma stage II dimana secara mikroskopis telah invasi ke kapsul dan jaringan lemak sekitar atau perlekatan yang keras pada pleura mediastinal memiliki angka relaps yang besar,terutama dengan type B2,B3 dan C . Penelitian C.Haniuda et al menyatakan bahwa walaupun terbukti secara mikroskopis tidak ada invasi ke pleura, namun ada nilai keuntungan tambahan memberikan radioterapi adjuvant. Hal ini mengingat kemungkinan relaps thymoma stage II dengan reseksi tanpa radiasi sebanyak 29%

dibanding dengan tambahan radioterapi adjuvant hanya 8%. Radioterapi adjuvant dibutuhkan pada thymoma dengan Masaoka stage III dan IV. Kejadian relaps pada Masaoka III dan IV yang direseksi tanpa terapi radiasi mencapai 53% dalam 5 tahun.^{2,14}

Dosis radiasi yang dibutuhkan pada radioterapi setelah dilakukan operasi pada banyak penelitian merekomendasikan 30 – 60 Gy dengan fraksi 1.8 – 2.0 Gy selama 3 – 6 minggu. Pada thymoma yang tidak dapat dilakukan reseksi diberikan secara bertahap sampai 60 Gy, dan yang bisa dilakukan reseksi komplis diberikan 40 – 45 Gy.^{2,13,14}

Menurut PDPI tahun 2003, penatalaksanaan thymoma pada

- stage I dilakukan extended thymo-tymectomy (ETT) saja.
- Thymoma stage II dilakukan radiotherapy adjuvant setelah dilakukan ETT.
- Thymoma stage III dilakukan multi modalitas , yaitu dengan melakukan ETT dan dilanjutkan dengan radioterapi dan kemoterapi.
- Stage IVa dilakukan debulking lalu dilanjutkan dengan radioterapi – kemoterapi.
- Stage IVb dilakukan radioterapi – kemoterapi dilanjutkan dengan debulking.

Untuk thymoma tipe medular :

- Stage I dan II dilakukan tindakan operatif dan dilanjutkan dengan kemoterapi.
- Stage III dilakukan kemo/radioterapi adjuvant dan dilanjutkan dengan operatif.
- Stage IVa dilakukan kemoterapi adjuvant 2 siklus dan radioterapi 4000cGy lalu dilanjutkan dengan debulking, setelah itu kemoterapi 2 siklus berikutnya.
- Stage IVb bersifat paliatif, yaitu kemoterapi dan radioterapi paliatif.

Sedangkan pada thymoma type campuran (mixed) dilakukan sesuai dengan histologi yang dominan.¹⁵ Pada pasien ini, dilakukan tindakan thymectomy dengan *debulking* dan hasil histology dari massa dengan *Thymic carcinoma jenis non keratinizing epidermoid carcinoma* selanjutnya pasien meminta rawat jalan di Samarinda.

RINGKASAN

Telah dilaporkan, kasus seorang laki-laki berumur 29 tahun datang dengan keluhan nyeri dada sebelah kanan, dengan gambaran foto toraks tampak sebuah massa pada mediastinum anterior. Pada pemeriksaan CT-Scan dan dilanjutkan dengan biopsi FNA didapatkan penderita dengan massa mediastinum anterior dekstra, FNA : Tidak menunjukkan keganasan. Tidak menyingkirkan kemungkinan proses radang spesifik dan dilaksanakan tindakan operatif dengan *debulking*. Hasil pemeriksaan histologi massa post operatif menyimpulkan

bahwa penderita dengan *Thymic carcinoma jenis non keratinizing epidermoid carcinoma* .
Keadaan pasien setelah operasi tampak membaik dengan gambaran foto toraks normal dan selanjutnya pasien meminta rawat jalan di Samarinda.

DAFTAR PUSTAKA

1. Roberts R John, Kasier R Larry, *Acquired Lesion Of Mediastinum : Benign and Malignant*, Fishman's Pulmonary Diseases, Mc Grawhill Company, 4th Edition, Tennessee, US , 2008, p.1583-1585.
2. Fuhler Clifton David , Houseman M Douglas, *Radiotherapy For Thymoma And Thymic Carcinoma*, Hematology Clinical Oncology Clinics Of North America, Elsevier Saunders, San Antonio , USA, 2008, p.489 – 507.
3. Musani A, Sterman D. *Tumors of the mediastinum, pleura, chest wall and diaphragm*. In : Baum's textbook of pulmonary disease. Editors : Crapo J, Glassroth J, Karlinksky, King T. 7th edition. Publish by Lippincot Williams & Wilkins, Philadelphia. 2004 : 883-889.
4. Duwe B, Musani A, Sterman D. *Tumors of the Mediastinum*. Chest. 2005; 128: 2893-2909. Available from : <http://chestjournal.org>.
5. Venuta F, Anile M, Diso D, Virolo D, et al. *Thymoma and Thymic carcinoma*. European Cardiothoracic Surgery Journal 2010; 37: 13-25.
6. Fisman AP, Elias J, Fishman JA, et al. *Disease of the Mediastinum*. In : Fishman's Manual of Pulmonary Disease and Disorders. 4th edition. McGraw-Hill, New York. 2008: 494-500.
7. Kondo Kazuya, *Optimal Therapy of Thymoma: Artikel Review* , School of Health Science, University of Tokushima , Tokushima , Japan , 2008.
8. Brichel A Richard, *Thymoma* , Uniformed Science University Of The Health Science, Austria , 2008 , <http://emedicine.medscape.com>
9. Strobel Phillip, Bauer Andrea, *Tumor Recurrence and Survival In The Patient Treated For Thymoma and Thymic Squamous Cell Carcinoma*, Journals Of Clinical Oncology, Vol 2, Number 8, Institute Of Pathology, University of wuerzburg, 2004
10. Desai SS, Jambhekar NA. *Classification of Thymic Neoplasms : Observation on the WHO 1999 Clasification based on 56 cases*. India Journal surgery. 2004; 66 : 93-96.
11. *Thymoma and Thymic carcinoma treatment*, National Cancer Institute, 2010, <http://BMJ>
12. Rena Ottavio , Papalio Esther, *Does Adjuvant Radiotherapy Improve Disease free survival completely resected Masaoka Stage II Thymoma ?*, Cardio-Thoracic surgery Department, Elsevier- European Thoracic Surgery Journals, Vol 31, Torino, Italy, 2006, p.109-113.
13. Singhal Sunil , Shrager B Joseph, *Comparison Of Stage I –II Thymoma Treated By Complete Resection With Or Without Adjuvant Radiation*, Departemen Of Oncology Radiation And Pathology Laboratory Medicine, Philidelphia, 2003, <http://ats.ctsnetjournals.org>
14. Nonaka Tetsuo, Tamaki Yoshio, *Japan Clinical Oncology : The Role Of Radiotherapy For Thymic Carcinoma* , Departement Radiology Oncology, 12th Edition, JJCO Hyh, Japan , 2004, p.722 – 766.
15. *Tumor Mediastinum : Tumor Timoma* , Pedoman Diagnosis dan Penatalaksanaan Di Indonesia, Perhimpunan Dokter Paru Indonesia, 2003, h.6-8.

16. William J Strimel, DO, Ramin Assadi, MD, Ali A Sovari, MD, Abraham G Kocheril, MD, FACC, FACP, Malignant pericardial effusions, National Cancer Institute, 2010, emedicine cardiologi
17. Soler, Jordi; Sagrist-Sauleda, Jaume; Permanyer-Miralda, Gaieta: Management of pericardial effusion. (Statistical Data Included), August 2001.
18. Ogawa K, Toita T, Uno T, et al. Treatment and Prognostic of Thymic Carcinoma. In : Inter Science Cancer. American Cancer Society. 2002; 94: 3115-3119.
19. Giaccone G. Treatment of Thymoma and Thymic carcinoma. Division of Medical Oncology. University Hospital Vrije Universiteit, Amsterdams, the Netherlands. 2000. Available from : <http://www.oxfordjournals.org/cgi/reprint/11/suppl>.
20. Loehrer PJ, Sr, Jiroutek M, Aisner S et al: combined etoposide, Ifosfamide and cisplatin in the treatment of patients with advanced thymoma and thymic carcinoma, cancer 91 (11), 2001, 2010-15.

Thymik Karsinoma dengan Efusi Perikard

ORIGINALITY REPORT

17 %

SIMILARITY INDEX

17 %

INTERNET SOURCES

0 %

PUBLICATIONS

0 %

STUDENT PAPERS

PRIMARY SOURCES

1

jurnalrespirologi.org

Internet Source

17 %

Exclude quotes On

Exclude matches < 3%

Exclude bibliography On