

ARTIKEL

by Nova Primadina

Submission date: 30-Mar-2022 07:18AM (UTC+0700)

Submission ID: 1796476951

File name: Qanun_Medika_Operasi_Transeksual_pada_Kelainan_Sex.pdf (141.37K)

Word count: 2080

Character count: 12734

LAPORAN KASUS
OPERASI TRANSEKSUAL PADA KELAINAN SEX AMBIGUA DAN
HUKUMNYA DALAM AGAMA ISLAM

Nova Primadina¹⁾

¹⁾ Dosen Fakultas Kedokteran Universitas Muhammadiyah Surabaya – Indonesia / ex-
Residen Bedah Plastik Universitas Airlangga-RS dr.Sutomo Surabaya

Submitted : September 2016 | Accepted : November 2016 | Published : Januari 2017

ABTRACT

Sex Ambigua is a disorder characterized by abnormalities of the external genitalia shape wether its phenotype is not clear male or female . It is caused by anything that can interfere with the process of development / differentiation of sexual organ cells intrauterine. Management of this case involves multidisciplinary and transexual surgery will be done at the end. Reported Sex Ambigua case on a family, where this abnormalities appears in every generation, taken one Sex Ambigu case of their family members, a male, 29 years old followed until he has completed the transexual surgery to become a woman, and how Islamic law opinion about this transexual procedure. (QM 2017;01:36-43)

Keyword : sex ambigua, transeksual, kelainan genetik

Correspondence : novaprimadina@gmail.com

ABSTRAK

Sex Ambigua adalah suatu kelainan yang ditandai dengan adanya kelainan bentuk genitalia eksterna / fenotip yang tidak jelas laki atau perempuan yang disebabkan oleh segala hal yang dapat mengganggu proses perkembangan/ differensiasi sel-sel organ seksual intrauterin. Penatalaksanaannya melibatkan multidisiplin ilmu dan pada tahan akhir dilakukan operasi transeksual. Melaporkan suatu kasus Sex Ambigua pada satu keluarga, dimana terdapat kelainan sex ambigua pada setiap generasi keluarga tersebut ,dan diambil satu kasus penanganan Sex Ambigua ini pada salah satu anggota keluarga mereka, Laki-laki, 29 tahun diikuti hingga selesai melaksanakan operasi transeksual (operasi ganti kelamin) menjadi seorang wanita, serta akan dibahas bagaimana pandangan hukum Islam terhadap operasi ganti kelamin (transeksual) ini. (QM 2017;01:36-43)

Kata kunci : sex ambigua, transeksual, kelainan genetik

Korespondensi : novaprimadina@gmail.com

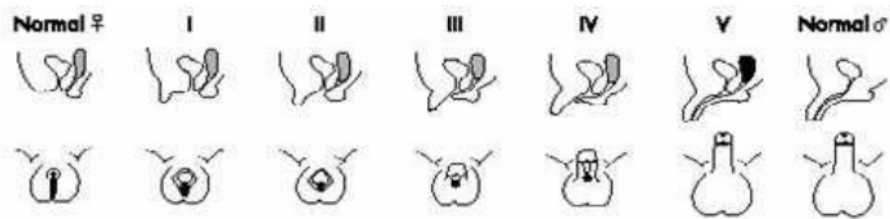
PENDAHULUAN

Sex Ambigua adalah bagian dari Kelainan Identitas Gender, merupakan kelainan unik pada manusia yang ditandai dengan kelainan bentuk genitalia eksterna/fenotip yang tidak jelas laki atau perempuan. (Hutcheson, J 2006) atau penyimpangan antara gender dan tingkah laku yang hanya bisa diterapi dengan hormon dan pembedahan. (Brown, GR 2007). Insidensi terjadi-nya anomali kelamin ini diperkirakan 1:4500 kelahiran (Al-Agha AE,et al. 2001).

Perbedaan embrio antara laki-laki dan wanita akan terlihat sejak usia kehamilan 7 minggu. Dimana SRY, bagian lengan terpendek dari kromosom Y, merupakan penentu apakah diferensiasi gonad akan berkembang menjadi testis atau ovarium. Selain itu kadar hormone testosterone dan *Anti Mullerian Hormone (AMH)* juga menentukan perkembangan zakar, skrotum, dan penurunan testis. Kromosom sex akan menentukan perkembangan kelenjar kelamin yang akan menenukan fenotip jenis kelamin. Kelenjar kelamin yang akan berkembang menentukan

apakah ductus Mullerian atau ductus Wolffian akan berkembang dan menjadi alat kelamin laki-laki atau justru mengalami regresi menjadi alat kelamin wanita. Sedangkan identitas gender dipengaruhi oleh perkembangan otak masa prenatal dan post natal, tidak hanya dipengaruhi oleh penampakan fenotip (Hutcheson, J 2006, Langman 2005).

Penyebab terjadinya Sex Ambigua ini adalah semua hal yang dapat mengganggu proses perkembangan / diferensiasi seksual intrauterin pada setiap level perkembangannya akan berpotensi menghasilkan genitalia ambigua dengan derajat yang bermacam-macam (Hughes, IA 2006), seperti Hiperplasia Adrenal Congenital (CAH) (1:15.000 kelahiran), Mixed gonadal dysgenesis (MGD) , dan Hipospadia yang paling sering (1: 300 kelahiran) tetapi yang disertai dengan undescendens testis hanya 1%. Diperkirakan 50% bayi dengan hipospadia dan cryptorchidism unilateral atau bilateral akan mengalami kondisi Sex Ambigua. (Hutcheson,J 2006, Al-Agha, AE 2001, Aarskog, D 1971)



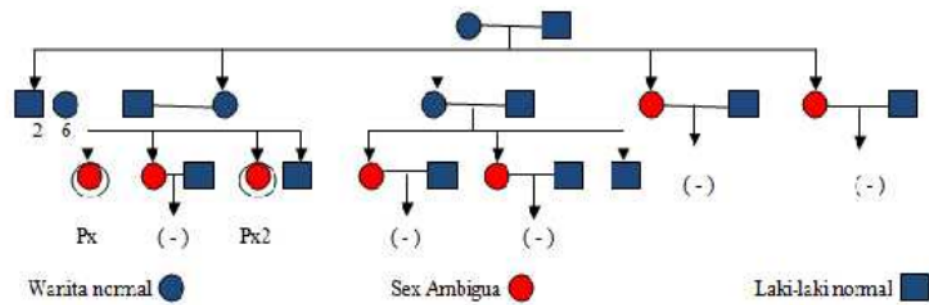
Gambar 1. Derajat Virilisasi Genitalia Eksterna menurut Skala Prader (Faizi, M 2006)

LAPORAN KASUS

Anamnesa

Seorang pasien laki-laki berusia 29 tahun meminta untuk dilakukan operasi ganti kelamin pada dirinya. Karena pasien merasa bahwa dirinya lebih menyukai berpenampilan sebagai wanita dan menyukai hal-hal yang berhubungan dengan wanita, pasien selalu merasa bahwa dirinya berada dalam tubuh yang salah. Selain itu pasien juga buang air kecil dari bawah kelamin prianya. Pasien belum pernah dioperasi sebelumnya. Riwayat pernah minum obat Linoral pada tahun 1997 untuk menumbuhkan payudara

tetapi tidak berhasil dan dihentikan setelah 6 bulan. Riwayat menderita penyakit tertentu tidak dijumpai. Riwayat kehamilan ibu normal, tidak ada minum obat-obatan dan tidak pernah keguguran. Pasien anak pertama dari 4 bersaudara, 2 orang adik pasien juga mempunyai keluhan dan kelainan yang sama. Tetapi adik paling kecil laki-laki normal. 2 orang sepupu dari pihak ibu pasien dan 2 orang saudara dari ibu pasien juga mengalami kelainan yang sama. Untuk lebih jelasnya lihat bagan silsilah keluarga pasien pada gambar.3

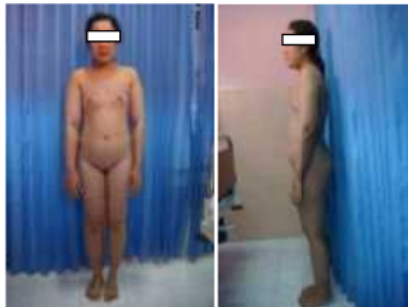

Gambar 3. Bagan Silsilah Keluarga Pasien (Primadina, N 2009)

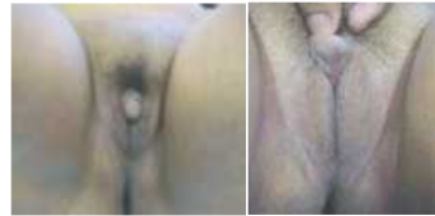Adik pertama pasien, anak kedua, laki-laki usia 25 tahun, juga mempunyai keluhan yang sama seperti pasien, hanya saja adik pertama pasien sudah mempunyai riwayat operasi transeksual di rumah sakit luar dan saat ini telah menikah tetapi tidak mempunyai anak.

Adik kedua pasien, anak ketiga, wanita usia 23 tahun, juga mempunyai keluhan dan kelainan yang sama seperti pasien dan sampai sekarang masih menjalani pemeriksaan diagnostik dan belum menjalani operasi transeksual.

Pasien MRS tanggal 24 Oktober 2008. Dari pemeriksaan fisik, pada genitalia eksterna didapatkan penis telah disirkumsisi dengan ukuran kecil, panjang 5cm disertai chordae dan meatus uretra externa didaerah penoscrotal, dorsal hook tidak ditemui. Testis tidak teraba pada kedua scrotum dan inguinal.



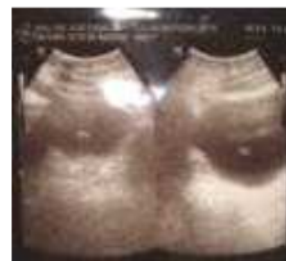Gambar 2. Gambaran Klinis (Primadina, N 2008)



Gambar 4. Fenotip Pasien (Primadina, N 2008)

Pada hasil pemeriksaan uji karyotipe tanggal 7 Juli 2008 didapatkan karyotipe 46,XY, hasil pemeriksaan hormonal sesuai dengan jenis kelamin laki-laki dan hasil pemeriksaan USG urologi dan inguinal tanggal 9 Juni 2008 tidak didapatkan bentukan testis pada inguinal D dan S dan didapatkan bentukan menyerupai uterus atau prostat pada posterior buli. Pasien didiagnosa dengan Sex Ambigua tipe Male Pseudohermaprodit.

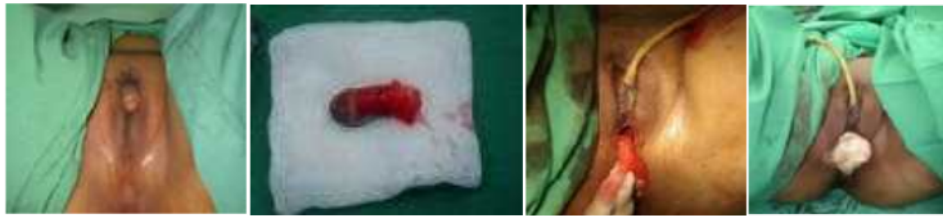Dan hasil evaluasi psikologi pasien dapat dipertimbangkan untuk menjalani operasi ubah kelamin (transeksual).



Gambar 5. Hasil USG (Nprimadina, N 2008)

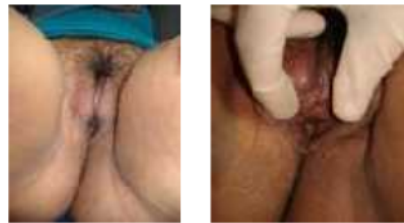Setelah mendapat persetujuan untuk operasi ubah kelamin akhirnya pasien menjalani operasi ganti kelamin (transeksual) pada tanggal 29 Oktober 2008 dengan teknik operasi Mc.Indoe. Insisi sesuai desain disisi ventral mengikuti urethra kearah posterior. Durante operasi tidak didapatkan prostat. Dilakukan reseksi soft tissue sampai

dengan cavum douglas, pangkal urethra direseksi, kulit preputium digunakan untuk menutup defek sisi anterior. Reseksi diantara perineum dan urethra diperdalam sampai dengan cavum douglas. Dilakukan pemasangan kapas dalam kondom yang dilapisi skin graft dari donor di paha kiri dan difiksasi dengan silk 2.0.(McIndoe, A 1950)

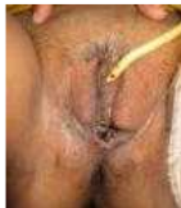

Gambar 6. (kiri ke kanan) Kondisi pre-op, penis yang telah direseksi, neovagina yang telah dibentuk, hasil akhir vaginoplasti yang dipasang tampon (Nprimadina, 2008)

Setelah operasi dilakukan perawatan luka operasi setiap 3 hari, dan stent kondom dipertahankan sampai 10 hari post op. Telah dilakukan evaluasi graft pada hari ke-5 post operasi dan hasilnya graft hidup 100%, tidak dijumpai pus.



Gambar 8. Hasil Mc Indoe vaginoplasty setelah 3 bulan post op (Nprimadina, 2009)



Gambar 7.
Hasil evaluasi graft
(Nprimadina, 2008)

Hasil akhir secara keseluruhan pada pasien ini sangat memuaskan, bentuk neovagina yang mendekati normal, graft hidup, dan tidak ada komplikasi stenosis atau fistel.

DISKUSI

Penatalaksanaan

Kasus sex ambigu ini sangat langka dan menarik untuk dibahas, karena terdapat perbedaan bermakna dari sisi fenotip dan genotip serta dari sisi psikologis pasien, sehingga harus ada kerjasama penanganan dan dilakukan pemeriksaan dari multidisiplin, dan tidak bisa diputuskan hanya dari satu disiplin ilmu saja. Penatalaksanaan genitalia ambigua meliputi penentuan jenis kelamin (sex assessment), pola asuh seksual (sex rearing), pengobatan hormonal, koreksi secara pembedahan, dan psikologis. Oleh karena itu pelibatan multi-disiplin ilmu harus sudah dilakukan sejak tahap awal diagnosis yang meliputi bidang : Ilmu Kesehatan Anak, Bedah Urologi, Bedah plastik, Kandungan dan Kebidanan, Psikiatri, Genetika klinik, Rehabilitasi medik, Patologi klinik, Patologi anatomi, dan Bagian hukum Rumah Sakit/Kedokteran forensik (Hutcheson, J 2006, Faizi, M 2006, Miller, J 2000).

Pemeriksaan Penunjang

- Laboratorium: Serum elektrolit, kadar gula darah, 17-OH progesteron , LH, FSH, DHEA, rasio Testosteron/DHT

- USG/CT-scan/MRI
- Karyotype, terdapat abnormalitas kromosom yang terpaut dengan kromosom X.
- Genitografi
- Laparoskopi/Biopsi gonad
- Pemeriksaan Psikologi/Psikiatri.

Seluruh pemeriksaan penunjang ini wajib dilakukan secara menyeluruh pada setiap kecurigaan kasus sex ambigu secara menyeluruh untuk menegakkan diagnosa dan memutuskan terapi dan penanganan selanjutnya karena identitas gender tidak bisa ditentukan hanya dengan melihat karyotipe serta organ sex eksternal dan internal saja, tetapi harus disertai dengan kejiwaan karena dalam menentukan identitas gender, organ sex terpenting adalah otak. (Hutcheson, J 2006, Faizi, M 2006, Langman 2000). Seperti yang ditampilkan pada gambar.6 dimana muncul kelainan sex ambigua lebih dari satu tipe disetiap generasi pada silsilah keluarga ini, dan setiap anak yang mengalami sex ambigua tipe ini tidak akan menghasilkan keturunan, karena secara genetik mereka adalah laki-laki dengan genotip XY yang bersifat resesif, hanya saja identitas gender mereka mempersepsikan bahwa mereka adalah wanita.

Pandangan Islam Terhadap Operasi Transeksual pada Kasus Sex Ambigua

Dalam dunia kedokteran modern sendiri, dikenal tiga bentuk operasi kelamin yaitu:

1. Operasi penggantian jenis kelamin, yang dilakukan terhadap orang yang sejak lahir memiliki kelamin normal;
2. Operasi perbaikan atau penyempurnaan kelamin yang dilakukan terhadap orang yang sejak lahir memiliki cacat kelamin, seperti alat kelamin yang tidak berlubang atau tidak sempurna;
3. Operasi pembuangan salah satu dari kelamin ganda, yang dilakukan terhadap orang yang sejak lahir memiliki dua organ/jenis kelamin.

Pada dasarnya Allah menciptakan manusia ini dalam dua jenis saja, yaitu laki-laki dan perempuan, sebagaimana firman Allah swt:

وَالْأُنثَى الذَّكَرَ الرُّؤُوسَيْنِ خَلَقَ وَأُنثَى

"Dan Dia (Allah) menciptakan dua pasang dari dua jenis laki-laki dan perempuan." (Qs An Najm : 45)

وَأَنْتَى ذَكَرٌ مَنْ خَلَقْنَاكُمْ إِنَّا الْبَاسُ أَيْهَا يَا

"Wahai manusia Kami menciptakan kamu yang terdiri dari laki-laki dan perempuan." (Qs Al Hujurat : 13)

Kedua ayat di atas, dan ayat-ayat lainnya menunjukkan bahwa manusia di dunia ini hanya terdiri dari dua jenis saja, laki-laki dan perempuan, dan tidak ada jenis

lainnya. Tetapi di dalam kenyataannya, kita dapatkan seseorang tidak mempunyai status yang jelas, bukan laki-laki dan bukan perempuan.

Alasan Dilakukannya Operasi Kelamin

1. Jika ada seseorang dilahirkan biseksual dan ada kebutuhan medis untuk melakukan operasi ubah jenis kelamin dengan tujuan mengembalikan kembali keseimbangan biologis di tubuhnya maka hal tersebut diperbolehkan.

2. Jika ada seseorang dilahirkan sebagai laki-laki, tetapi tiba-tiba hormon kewanitaannya lebih menonjol dibanding hormon kekelakiannya dan untuk alasan kesehatan ia memerlukan untuk melakukan operasi ubah jenis kelamin agar memperbaiki kekurangannya maka hal tersebut diperbolehkan.

3. Jika ada seseorang dilahirkan dalam kondisi normal, tetapi untuk alasan 'kesenangan' dia melakukan operasi ubah jenis kelamin maka ia telah melakukan sebuah dosa besar yang tidak bisa diterima menurut pandangan Islam (Makhluf, HM 1987).

KESIMPULAN

Sex Ambigua adalah suatu kelainan dimana terdapat ketidaksesuaian

antara organ kelamin eksterna (fenotip) dan tingkah laku serta psikologis pasien, dimana terapi dan penanganannya melibatkan multidisiplin ilmu. Penanganan tahap akhir berupa operasi Transeksual (operasi ganti kelamin) diperbolehkan dalam Islam karena alasan kesehatan.

DAFTAR PUSTAKA

- Aarskog, D. (1971) Intersex conditions masquerading as simple hypospadias. *Birth Defects Orig Artic Ser.* 7(6), pp.122-130. Available from : http://www.ncbi.nlm.nih.gov/entrez/query.fcgi?cmd=Retrieve&db=PubMed&dopt=list_uids=5173749. [Accessed 17 Feb 2011].
- Al-Agha, AE., Thomsett, MJ., Batch, JA. (2001) The child of uncertain sex: 17 years of experience. *J Paediatr Child Health.* 37(4), pp.348-351. Available from : http://www.ncbi.nlm.nih.gov/entrez/query.fcgi?cmd=Retrieve&db=PubMed&dopt=list_uids=11532053, [Accessed 17 Feb 2011].
- Brown, GR.MD. (2007) *Gender Identity Disorder and Transsexualism*, Merck manual, November 2007. Available from : <http://www.merckmanuals.com/professional/sec15ch203ch203b.html>, [Accessed 01 March 2011].
- Faizi, M., Netty, EP. (2006) *Genitalia Ambigua*, Available from : <http://www.pediatrik.comisi03.php?page=html&hkategori=pdt&direktori=pdt&filepdf=0&pdf=&html=07110-wutq226.htm>, [Accessed 02 March 2012].
- Hughes, IA., Houk, C., Ahmed, SF. et al. (2006) Consensus statement on management of intersex disorders. *Arch Dis Child*, Available from : http://www.ncbi.nlm.nih.gov/entrez/query.fcgi?cmd=Retrieve&db=PubMed&dopt=list_uids=16624884, [Accessed 17 Feb 2011].
- Hutcheson, J., Snyder, H. (2006) *Ambiguous genitalia and intersexuality*, eMedicine, Available from : <http://www.emedicine.com/ped/topic1492.htm> General Practitioners; 2005. chapter 1, Gametogenesis: Conversion of Germ Cells Into Male and Female Gametes; p.3-29, [Accessed 17 Feb 2011].
- Makhluf, HM. (1987) *Shafwatul Bayan*, p.131, Mesir, available from : <http://pustakaarief.blogspot.co.id/2014/05/operasi-kelamin-menurut-pandangan-islam.html>, [Accessed 03 Sep 2016]
- McIndoe, A. (1950) The treatment of congenital absence and obliterative conditions of vagina, *Br J Plast Surg* (2) pp.254-267.
- Miller, J.,MD (2000), *Gender Identity Disorder*, AtHealth, Available from : <http://www.athealth.com/ConsumerdisordersGenderIden.html> [Accessed March 2011, 01].

ARTIKEL

ORIGINALITY REPORT

8%

SIMILARITY INDEX

%

INTERNET SOURCES

3%

PUBLICATIONS

8%

STUDENT PAPERS

MATCH ALL SOURCES (ONLY SELECTED SOURCE PRINTED)

4%

★ Submitted to Universitas Muhammadiyah
Surakarta

Student Paper

Exclude quotes On

Exclude matches < 20 words

Exclude bibliography On