

BAB II

METODE

BAB II

METODE

2.1 Prosedur Pengambilan dan Pengumpulan Informasi

Penulisan *systematic literature review* ini dilakukan dengan cara mencari atau menggali informasi dari literatur yang sesuai rumusan masalah melalui online berupa artikel ilmiah. Adapun kriteria inklusi yang digunakan yaitu: 1). Artikel ilmiah *fulltext* dan bahasa Inggris. 2). Jenis studi berupa *research article* seperti *case-report*, *case-series*, *clinical report*, dan *review article* yang relevan. 3). Studi mendeskripsikan yang terkait dengan PMNS. Sedangkan untuk kriteria eksklusi yaitu: 1). Artikel tidak *fulltext* atau tidak dapat diakses. 2). Jenis artikel berupa *correspondence*, *letter*, *discussion* atau *editorial*. 3). Abstrak tidak membahas terkait dengan PMNS.

2.1.1 Pertanyaan Klinis

Bagaimana peranan spesies malaria terhadap terjadinya *Post Malaria Neurological Syndrome* (PMNS)?

2.1.2 Analisis PICO

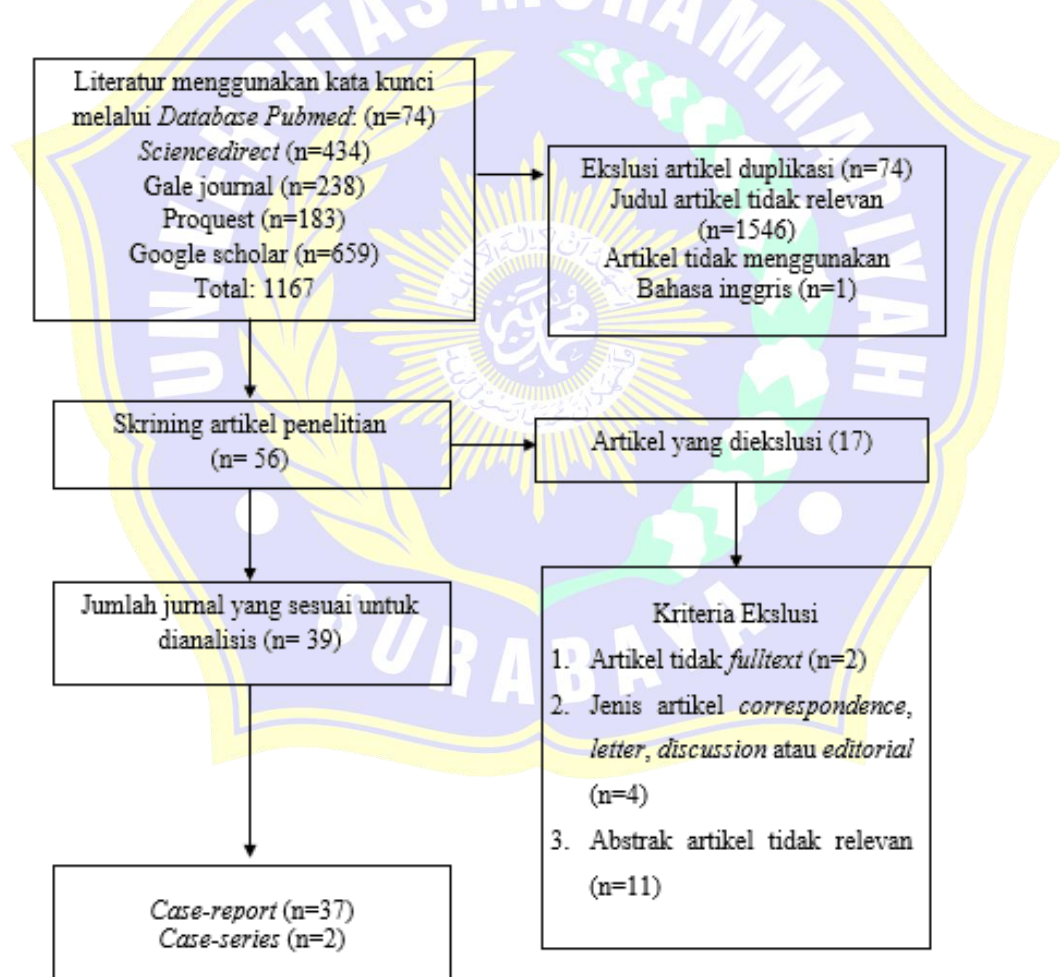
Analisis PICO yang digunakan terdapat pada Tabel 2.1 di bawah ini.

Tabel 2.1 Analisis PICO

Population	Pasien <i>Post-Malaria Infection</i>
Intervention	<i>Plasmodium Sp.</i>
Comparators	-
Outcome	<i>Post Malaria neurological syndrome</i> (PMNS), <i>delayed cerebellar ataxia</i> (DCA), <i>acute inflammatory demyelinating polyneuropathy</i> (AIDP), <i>acute disseminated encephalomyelitis</i> (ADEM)

2.2 Algoritma Pencarian

Pencarian artikel sebagai referensi menggunakan mesin pencarian seperti *PubMed*, *Scencedirect*, *Google Scholar*, *Proquest*, dan *Gale Journal*. *Literature review* ini menggunakan literatur terbitan tahun 2010-2025 yang diakses menggunakan kata kunci (((((*Neurological Complication*) AND (*Post Malaria Neurological Syndrome*)) OR (*Delayed Cerebellar Ataxia*)) OR (*Acute Inflammatory Demyelinating Polyradiculoneuropathy*)) OR (*Acute Disseminated Encephalomyelitis*)) AND (*Malaria*). Algoritma pencarian tinjauan literatur dapat dilihat pada Gambar 2.1.



Gambar 2.1 Bagan Algoritma Pencarian

Hasil Pencarian literatur berdasarkan database yang akan dilakukan analisis informasi dapat dilihat pada tabel 2.2.

Tabel 2.2 Hasil Literatur Berdasarkan Database

Database	Kata Kunci	Hasil
PubMed	<p>((("neurologic"[All Fields] OR "neurological"[All Fields] OR "neurologically"[All Fields]) AND ("complicances"[All Fields] OR "complicate"[All Fields] OR "complicated"[All Fields] OR "complicates"[All Fields] OR "complicating"[All Fields] OR "complication"[All Fields] OR "complications"[All Fields] OR "complications"[MeSH Subheading] OR "complications"[All Fields])) OR ("Post"[All Fields] AND ("malaria"[MeSH Terms] OR "malaria"[All Fields] OR "malarias"[All Fields] OR "malaria s"[All Fields] OR "malariae"[All Fields]) AND ("neurologic"[All Fields] OR "neurological"[All Fields] OR "neurologically"[All Fields]) AND ("syndrom"[All Fields] OR "syndromal"[All Fields] OR "syndromally"[All Fields] OR "syndrome"[MeSH Terms] OR "syndrome"[All Fields] OR "syndromes"[All Fields] OR "syndrome s"[All Fields] OR "syndromic"[All Fields] OR "syndroms"[All Fields])) OR (("delay"[All Fields] OR "delayed"[All Fields] OR "delaying"[All Fields] OR "delays"[All Fields]) AND ("cerebellar ataxia"[MeSH Terms] OR ("cerebellar"[All Fields] AND "ataxia"[All Fields]) OR "cerebellar ataxia"[All Fields])) OR ("guillain barre syndrome"[MeSH Terms] OR ("guillain barre"[All Fields] AND "syndrome"[All Fields]) OR "guillain barre syndrome"[All Fields] OR ("acute"[All Fields] AND "inflammatory"[All Fields] AND "demyelinating"[All Fields] AND "polyradiculoneuropathy"[All Fields]) OR "acute inflammatory demyelinating polyradiculoneuropathy"[All Fields]) OR ("encephalomyelitis, acute disseminated"[MeSH Terms] OR ("encephalomyelitis"[All Fields] AND "acute"[All Fields] AND "disseminated"[All Fields]) OR "acute disseminated encephalomyelitis"[All Fields] OR ("acute"[All Fields] AND "disseminated"[All Fields] AND "encephalomyelitis"[All Fields]))) AND ("malaria"[MeSH Terms] OR "malaria"[All Fields] OR "malarias"[All Fields] OR "malaria s"[All Fields] OR "malariae"[All Fields]))</p>	29

Tabel 2.2 Lanjutan

Database	Kata Kunci	Hasil
Sciencedirect	<i>(((Neurological Complication) AND (Post Malaria Neurological Syndrome)) OR (Delayed Cerebellar Ataxia)) OR (Acute Inflammatory Demyelinating Polyradiculoneuropathy)) OR (Acute Disseminated Encephalomyelitis)) AND (Malaria)</i>	1
Gale Journal	<i>Basic Search: Neurological ComplicationAndBasic Search: Post Malaria Neurological SyndromeOrBasic Search: Delayed Cerebellar AtaxiaOrBasic Search: Acute Inflammatory Demyelinating PolyradiculoneuropathyOrBasic Search: Acute Disseminated EncephalomyelitisAndBasic Search: Malaria</i>	1
Proquest	<i>(((Neurological Complication) AND (Post Malaria Neurological Syndrome)) OR (Delayed Cerebellar Ataxia)) OR (Acute Inflammatory Demyelinating Polyradiculoneuropathy)) OR (Acute Disseminated Encephalomyelitis)) AND (Malaria)</i>	1
Google Scholar	<i>(((Neurological Complication) AND (Post Malaria Neurological Syndrome)) OR (Delayed Cerebellar Ataxia)) OR (Acute Inflammatory Demyelinating Polyradiculoneuropathy)) OR (Acute Disseminated Encephalomyelitis)) AND (Malaria)</i>	7

2.3 Analisis Informasi

Tinjauan yang digunakan pada *systematic literature review* ini terdapat 39 artikel berupa *case-report* yang dianalisis yang dapat dilihat pada Tabel 2.3.

Tabel 2.3 Analisis informasi

No.	Judul	Penulis (Tahun)	Jenis Artikel	Demografi			Spesies Penyebab	Gejala	Pemeriksaan Penunjang			Kesimpulan Lain	
				Jenis Kelamin	Usia	Wilayah			Neuro-imaging	Neuro-fisiologi	Laboratorium		Antibodi
1	<i>Opsoclonus-myoclonus as a presentation of post-malaria neurological syndrome</i>	(Lev <i>et al.</i> , 2020)	Case-report	Laki-laki	53	Liberia (Afrika Barat)	<i>P. falciparum</i>	Gerakan mata multi arah cepat tersentak sentak dengan mioklonik non ritmik pada tungkai atas dan bawah	-	-	-	-	- Hasil PCR menunjukkan <i>P. falciparum</i> namun pada apusan darahnya negatif - Pengobatan dengan anti kejang pasien dapat sembuh - Opsoclonus mioklonus dikaitkan dengan PMNS dengan mekanisme imunitas
2	<i>Post-Malaria Neurologic Syndrome: A Rare Pediatric Case Report</i>	(Siriez <i>et al.</i> , 2017)	Case-report	-	14	Mali (Afrika Barat)	<i>P. falciparum</i>	- Gangguan kesadaran (GCS 7) - Gerakan tidak terkoordinasi - Midriasis bilateral	-	-	CSF: 35 leukosit/m ³ & peningkatan protein 1.22 g/L	-	- Sembuh tanpa pengobatan - Tidak adanya antibodi <i>P. falciparum</i>

Tabel 2.3 Lanjutan

No.	Judul	Penulis (Tahun)	Jenis Artikel	Demografi			Spesies Penyebab	Gejala	Pemeriksaan Penunjang				Kesimpulan Lain
				Jenis Kelamin	Usia	Wilayah			Neuro-imaging	Neuro-fisiologi	Laboratorium	Antibodi	
3	<i>Post-malaria neurological syndrome: Imported case series and literature review to unscramble the auto-immune hypothesis</i>	(Poulet et al., 2019)	Case-series	Laki-laki	16-59	Sub-sahara Afrika	<i>P. falciparum</i>	<ul style="list-style-type: none"> - Kebingungan (4) - Pusing (2) - Kejang (3) - Ataxia (5) - Tremor (4) - <i>Pyramidal syndrome</i> (3) - Afasia (1) - Demam (4) - Kesadaran menurun (1) - Athetosis (1) - Diplopia (1) 	MRI abnormal (2) : Lesi hipersinyal frontal bilateral pada sekuens T2 FLAIR, serta hipersinyal frontal kanan pada T2	EEG : perlambatan (4)	CSF : protein meningkat (5) & pleositosis (4) sintesis IgM intratekal dengan pita oligoklonal IgM (1)	Antibodi (1): antinuklear & antiVGKC	<ul style="list-style-type: none"> - Perbaikan dengan metilprednisolon IV (2) - Positif pada antibodi dihubungkan adanya keterlibatan ensefalitis autoimun
4	<i>Post-malaria neurological syndrome: four cases, review of the literature and clarification of the nosological framework</i>	(Tamzali et al., 2018)	Case-series	Laki-laki (2) Perempuan (2)	29-43	Sub-sahara Afrika	<i>P. falciparum</i>	<ul style="list-style-type: none"> - Demam (3) - Kebingungan (3) - Sakit kepala (1) - Afasia (1) - Disartria (1) - Kejang (1) - Psikosis (3) - Keterlibatan cerebelum (3) - Tremor (2) - Defisit motorik (1) 	MRI : hipersinyal (1) : sekuens T2 dan T1 terdapat lesi di limbik kiri & hipokampus	EEG : perlambatan asimetris di frontal kanan (1), diffuse (1), perlambatan frontal berat dan aktivitas spike-and-wave (1)	CSF : leukositosis limfositik, protein meningkat	Antibodi (1) : antinuklear dengan titer rendah tanpa anti-DNA	<ul style="list-style-type: none"> - Pengobatan metilprednisolon IV (1) - Asiklovir dan levetiracetam (1) - Penyakit bersifat reversibel dan kemungkinan besar disebabkan oleh mekanisme imun pasca infeksi

Tabel 2.3 Lanjutan

No.	Judul	Penulis (Tahun)	Jenis Artikel	Demografi			Spesies Penyebab	Gejala	Pemeriksaan Penunjang				Kesimpulan Lain
				Jenis Kelamin	Usia	Wilayah			Neuro-imaging	Neuro-fisiologi	Laboratorium	Antibodi	
5	<i>Neurological manifestations following cured malaria: don't forget post-malaria neurological syndrome</i>	(Bellazreg et al., 2021)	Case-report	Laki-laki	26	Afrika Barat	<i>P. falciparum</i>	<ul style="list-style-type: none"> - GTCS - Tetraparesis - Mioklonus 	MRI : lesi hiperintens multipel pada sekuens T2-FLAIR yang terutama terletak pada substansia alba lobus frontal dan oksipital	-	-	-	Pengobatan dengan Metilprednisolon IV
6	<i>Clinical presentation and immunologic features of Post-Malaria Neurologic Syndrome: a case report and review of literature</i>	(Castaldo et al., 2020)	Case-report	Laki-Laki	60	Burkina Faso (Afrika Barat)	<i>P. falciparum</i>	<ul style="list-style-type: none"> - Demam - Sakit kepala - Kebingungan - Tremor - Disorientasi spasial temporal - Kekakuan leher - Perilaku agresif - Bicara cadel - Fasikulasi wajah - Disgrafia 	-	EEG : perlambatan difus tanpa pola spesifik	- CSF : protein 737 mg/L, pleositosis limfositik 16 sel/ μ L, OCB tipe 3 (+), dengan hasil pemeriksaa n kedua pre-dominan PMN dan protein lebih tinggi	: Uji autoimun : antibodi antinuklear (+) titter 1:1280, anti-Jo1 & anti Scl70 titer rendah	- Serologi virus beberapa menunjukkan Uji autoimun : antibodi antinuklear (+), anti-Jo1 dan anti Scl70 titer rendah namun hal tersebut karena adanya reaksi silang yang disebabkan limfosit B poliklonal

Tabel 2.3 Lanjutan

No.	Judul	Penulis (Tahun)	Jenis Artikel	Demografi			Spesies Penyebab	Gejala	Pemeriksaan Penunjang				Kesimpulan Lain
				Jenis Kelamin	Usia	Wilayah			Neuro-imaging	Neuro-fisiologi	Laboratorium	Antibodi	
								<ul style="list-style-type: none"> - Disfasia agresif dan tidak dapat dipahami - Halusinasi - Insomnia refrakter - Bradikensia - Gaya berjalan seperti parkinson - Postur tidak stabil 			<ul style="list-style-type: none"> - Serologi virus (+) : IgM & IgG EBV, CMV, HIV, Virus West Nile, Chikungunya, & Thick Born encephalitis 		<ul style="list-style-type: none"> - Pasien diobati Metilprednisolon IV - <i>Plasmodium</i> mengekspresikan protein pengikat imunoglobulin mikroba membran yang menyebabkan atipasi limfosit B dan menghasilkan antibodi yang berbeda
7	<i>Lesson of the month 1: Post-malaria neurological syndromes</i>	(O'Brien & Jagathan, 2016)	<i>Case-report</i>	Laki-laki	42	Afrika Barat	<i>P. falciparum</i>	<ul style="list-style-type: none"> - Kebingungan 	MRI : lesi kedua hemisfer <i>cerebral</i> pre-dominan di <i>white matter</i> , ganglia basalis, thalamus dexra, brain stem, dan cerebellum			<ul style="list-style-type: none"> Pasien didiagnosis ADEM dan diobati dengan seftriaxon, acyclovir, dan metilprednisolon IV 3 hari yang diikuti prednisolon oral 	

Tabel 2.3 Lanjutan

No.	Judul	Penulis (Tahun)	Jenis Artikel	Demografi			Spesies Penyebab	Gejala	Pemeriksaan Penunjang				Kesimpulan Lain
				Jenis Kelamin	Usia	Wilayah			Neuro-imaging	Neuro-fisiologi	Laboratorium	Antibodi	
8	<i>Case Report: An Adolescent Girl with Isolated Neuropsychiatric Features and Apparent Post-Malaria Neurological Syndrome</i>	(Panda, Sharaw at & Panda, 2020)	<i>Case-report</i>	Perempuan	12	-	<i>P. falciparum</i>	- Bicara tidak relevan - Agresif - Fluktuasi suasana hati - Perilaku obsesif-kompulsif - Respon pertanyaan lambat MMSE 18 (gangguan sedang)	-	-	-	-	Pengobatan dengan metilprednisolon IV dan olanzapin oral
9	<i>Anti-septin complex positive autoimmune encephalitis after severe falciparum malaria: a case report</i>	(Kalbitz et al., 2024)	<i>Case-report</i>	Laki-laki	54	Chad (Afrika Tengah)	<i>P. falciparum</i>	- Demam - Afasia motorik ensefalopati - Apraksia dan mengantuk	-	-	CSF : pleositosis limfositik dan protein meningkat 1712 mg/L	Antibodi anti-septin complex dalam serum positif	- Pemberian Metilprednisolon IV gejala membaik, namun saat dihentikan gejala kambuh kembali. Pasien diberikan Metilprednisolon lagi dan dilanjutkan dengan Prednisolon hingga gejala membaik

Tabel 2.3 Lanjutan

No.	Judul	Penulis (Tahun)	Jenis Artikel	Demografi			Spesies Penyebab	Gejala	Pemeriksaan Penunjang				Kesimpulan Lain	
				Jenis Kelamin	Usia	Wilayah			Neuro-imaging	Neuro-fisiologi	Laboratorium	Antibodi		
10	<i>Post-malaria neurological syndrome: a rare neurological complication of malaria</i>	(Yadava, Laleker & Fazili, 2019)	Case-report	Laki-laki	24	Togo (Afrika Barat)	<i>P. falciparum</i>	- Demam - Kebingungan - Disartria - GTCS - GCS 7	MRI : - abnormalitas sinyal yang tidak spesifik pada capsula interna dextra	- Leukosit meningkat ($15.3 \times 10^3/\mu\text{L}$) - Hema-tokrit 27,5% - Kreatinin 2,11 mg/dL - CSF : pleositosis limfositik dan protein meningkat	-	-	- PMNS karena ensefalitis autoimun mungkin dimediasi oleh antibodi kompleks anti-septin - Hasil leukosit, hematokrit, dan kreatinin meningkat karena riwayat malaria berat - Pengobatan dengan prednison	
11	<i>Post-malaria neurological syndrome (PMNS): a rare case report with brain biopsy findings</i>	(Alawad et al., 2023)	Case-report	Laki-laki	29	Ghana (Afrika Barat)	-	- GTCS - Kebingungan - Sakit kepala ringan	- CT : edema vasogenik di <i>white matter</i> subkortikal frontal kiri dan area parasagital posterior kanan	-	-	-	-	- Infiltrasi limfosit dan makrofag kemungkinan berperan dalam aktivasi imunologis. - Pada PMNS tidak terdapat kebocoran vaskular, dominasi limfosit, makrofag,

Tabel 2.3 Lanjutan

No.	Judul	Penulis (Tahun)	Jenis Artikel	Demografi			Spesies Penyebab	Gejala	Pemeriksaan Penunjang				Kesimpulan Lain
				Jenis Kelamin	Usia	Wilayah			Neuro-imaging	Neuro-fisiologi	Labora-torium	Antibodi	
12	<i>Post-malaria neurological syndrome or viral encephalitis?</i>	(Caetano et al., 2016)	Case-report	Laki-laki	60	Angola (Afrika Tengah)	<i>P. falciparum</i>	<ul style="list-style-type: none"> - Perubahan perilaku - Disorientasi dengan ucapan yang membingungkan dan gangguan keseimbangan - GTCS - Pemeriksaan neurologis : agitasi psikomotorik, agresif, disorientasi temporo-spasial, disartria, dan ataxia. 	dominan CD8+, gliosis luas, infiltrasi inflamasi perivaskular	EEG : perambatan di temporal kiri	<ul style="list-style-type: none"> - WBC meningkat dengan limfositosis - CRP meningkat - CSF: pleositosis limfositik, protein meningkat 	-	- Ensefalitis infeksius dapat menjadi diagnosis banding karena adanya pleositosis limfositik dan protein meningkat
13	<i>Post-malarial neurological syndrome in a</i>	(Ekeh et al., 2023)	Case-report	Laki-laki	18	Gambia (Afrika Barat)	-	<ul style="list-style-type: none"> - Disorientasi tempat dan waktu 	-	-	-	-	Pasien didiagnosis PMNS (ensefalopati)

Tabel 2.3 Lanjutan

No.	Judul	Penulis (Tahun)	Jenis Artikel	Demografi			Spesies Penyebab	Gejala	Pemeriksaan Penunjang				Kesimpulan Lain
				Jenis Kelamin	Usia	Wilayah			Neuro-imaging	Neuro-fisiologi	Labora-torium	Antibodi	
	<i>Gambian adult residing in the Gambia: a case report and a review of literature</i>							<ul style="list-style-type: none"> - Tremor - Banyak bicara dengan defisit memori jangka pendek, penilaian dan wawasan - Pemeriksaan neurologis : tremor intensional, dismertria, ataxia, dan gangguan dysdiadochokinesia berjalan tandem 					serebelum ringan) dipulangkan dengan propanolol
14	<i>Post-Malaria Neurological Syndrome: A Case and Review of The Literature</i>	(Fane et al., 2021a)	<i>Case-report</i>	Laki-laki	38	Afrika	<i>P. falciparum</i>	<ul style="list-style-type: none"> - Ataxia - Disartria - Demam - Disorientasi - Gelisah dan mudah tersinggung - Ucapan membingungkan 	EEG: perlambatan di temporal kiri	<ul style="list-style-type: none"> - WBC meningkat dengan limfositosis ringan - CSF : pleositosis limfositik dan 		Diagnosis PMNS dan diterapi dengan prednison	

Tabel 2.3 Lanjutan

No.	Judul	Penulis (Tahun)	Jenis Artikel	Demografi			Spesies Penyebab	Gejala	Pemeriksaan Penunjang				Kesimpulan Lain
				Jenis Kelamin	Usia	Wilayah			Neuro-imaging	Neuro-fisiologi	Laboratorium	Antibodi	
								<ul style="list-style-type: none"> - Keseimbangan buruk - Psikosis - GTCS - Pemeriksaan neurologis : agitasi psikomotorik, disorientasi temporo-spasial, bicara sulit menemukan kata, ataksia, dan demam 			protein meningkat		
15	<i>Post Malaria Neurological Syndrome: Unknown, Underestimated, or Underdiagnosed? First Report Done in Gambia</i>	(Cabrer a et al., 2023)	Case-report	Laki-laki	56	Gambia (Afrika Barat)	<i>P. falciparum</i>	<ul style="list-style-type: none"> - Gelisah - Bicara kacau - Koordinasi buruk - Motorik halus terganggu - Berjalan tidak stabil - Disdiadokinesia - Dismetria 	-	-	CRP dan ESR meningkat ringan karena sisa inflamasi sistemik	-	Diagnosis PMNS dan diterapi dengan Deksametason IV, vitamin B, dan haloperidol menunjukkan perbaikan
16	<i>Post malaria neurological syndrome in a</i>	(Chiabi et al., 2017)	Case-report	Perempuan	7	Afrika Barat	<i>P. falciparum</i>	<ul style="list-style-type: none"> - Gangguan perilaku - Psikosis 	-	-	-	-	Pasien tidak diberikan steroid, obat artesunat

Tabel 2.3 Lanjutan

No.	Judul	Penulis (Tahun)	Jenis Artikel	Demografi			Spesies Penyebab	Gejala	Pemeriksaan Penunjang				Kesimpulan Lain
				Jenis Kelamin	Usia	Wilayah			Neuro-imaging	Neuro-fisiologi	Laboratorium	Antibodi	
	<i>Cameroonian child after a Plasmodium falciparum malaria infection</i>							- Kebingungan - Kata-kata tidak dapat dipahami - Agresif					diganti dengan sirup dihidroartesunat-piperakuin fosfat
17	<i>A Case of Postmalaria Neurologic Syndrome and Pediatric Literature Review</i>	(Faivre et al., 2020a)	Case-report	Perempuan	7	Afrika Barat	<i>P. falciparum</i>	- Sakit kepala - Ataxia cerebellar progresif	-	-	-	-	Pasien didiagnosis PMNS karena tanpa pengobatan pasien dapat membaik, Namun diagnosis malaria sebelumnya tidak terdokumentasikan
18	<i>Facial palsy: An unusual complication of vivax malaria</i>	(Sengupta et al., 2018)	Case-report	Laki-laki	33	-	<i>P. vivax</i>	- Kelemahan wajah sisi kiri	-	-	-	-	Patogenesis parese wajah karena adanya penyumbatan vasa nervosum oleh parasit sehingga hipoksia pada struktur neurologis
19	<i>Bilateral facial palsy: post vivax malaria scenario</i>	(Sawardekar et al., 2016)	Case-report	Laki-laki	25	-	<i>P. vivax</i>	- Air liur di sudut mulut - Tidak dapat menutup mata - Gangguan berbicara			CSF : protein meningkat		Pasien diberikan asiklovir, prednisolon, dan primakuin untuk malaria vivax. Kondisi pasien membaik namun setelah 3 tahun

Tabel 2.3 Lanjutan

No.	Judul	Penulis (Tahun)	Jenis Artikel	Demografi			Spesies Penyebab	Gejala	Pemeriksaan Penunjang				Kesimpulan Lain
				Jenis Kelamin	Usia	Wilayah			Neuro-imaging	Neuro-fisiologi	Laboratorium	Antibodi	
								- Pemeriksaan saraf kranial terdapat kelumpuhan <i>N. facialis</i> tipe neuron motorik perifer bilateral, fenomena Bell positif bilateral					masih memiliki beberapa kelemahan yang tersisa
20	<i>Rehabilitation of Severe Post-Malaria Neurological Syndrome</i>	(Lui, 2019)	<i>Case-report</i>	Laki-Laki	32	-	<i>P. falciparum</i>	- Kebingungan - Bicara tidak jelas dan cadel - Tremor - <i>Chorea</i> - <i>Ataxia</i> - Cemas dan mudah tersinggung - Depresi ringan - Defisit kognitif ringan - Disdiadokinesia	MRI : EEG : - hipersinyal difus nonspesifik pada hipokampus bilateral	Ensefalopati ringan			Pasien direhabilitasi dengan artikulasi latihan, latihan penguatan, latihan gaya berjalan, latihan proprioseptif dan keseimbangan, latihan realitas orientasi dan pelatihan aktivitas sehari-hari. Selain itu, pasien diberikan terapi <i>Trazodone</i> dan melatonin yang menunjukkan perbaikan dan

Tabel 2.3 Lanjutan

No.	Judul	Penulis (Tahun)	Jenis Artikel	Demografi			Spesies Penyebab	Gejala	Pemeriksaan Penunjang				Kesimpulan Lain
				Jenis Kelamin	Usia	Wilayah			Neuro-imaging	Neuro-fisiologi	Laboratorium	Antibodi	
21	<i>A new clinical variant of the post-malaria neurological syndrome</i>	(Adrian A Pace, Edwards & Weatherby, 2013)	<i>Case-report</i>	Perempuan	48	Afrika barat	<i>P. falciparum</i>	<ul style="list-style-type: none"> - Paraparese disertai perubahan sensasi dari kaki yang naik hingga perineum - Kontrol sfingter terganggu - Paraplegia - Retensi urin - Pemeriksaan neurologis : nistagmus arah atas, <i>flexor</i> leher lemah, ekstremitas atas normal kecuali deltoid sedikit menurun, tingkat sensorik level T4 terganggu hingga ke kaki. Paraplegia flaksid dengan 	MRI : - hipersinyal abnormal dan edema luas di brainstem dan seluruh medulla spinalis	- CRP meningkat - Ferritin meningkat secara signifikan	Antibodi anti nuklear dengan hasil sedikit meningkat	memiliki gejala sisa <i>chorea</i> dan <i>ataxia</i> Pengobatan dengan <i>ceftriaxone</i> , <i>doxycycline</i> , dan <i>acyclovir</i> untuk dugaan gangguan sistem saraf pusat yang bersifat menular. Pasien juga diberi Metilprednisolon IV yang menunjukkan adanya perbaikan	

Tabel 2.3 Lanjutan

No.	Judul	Penulis (Tahun)	Jenis Artikel	Demografi			Spesies Penyebab	Gejala	Pemeriksaan Penunjang				Kesimpulan Lain
				Jenis Kelamin	Usia	Wilayah			Neuro-imaging	Neuro-fisiologi	Laboratorium	Antibodi	
22	<i>Post-malaria neurological syndrome: a rare manifestation of common disease</i>	(Nayak, 2013)	Case-report	Laki-Laki	23	-	<i>P. falciparum</i>	reflex tungkai bawah normal dan plantar menurun - Footdrop bilateral - Pemeriksaan neurologis : kekuatan otot dorsofleksi pergelangan kaki 0/5	-	CMAP : keterlibatan akson <i>N. Peroneus communis</i> bilateral	CSF : protein sedikit meningkat	-	Tanpa pengobatan khusus dengan pertimbangan terapi rehabilitasi membaik dalam 3 bulan
23	<i>Post-Malaria Neurological Syndrome - A Case of Bell's Palsy After Plasmodium Vivax Malaria</i>	(Singh, Chakraborti & Subhranag, 2013)	Case-Report	Laki-laki	6	-	<i>P. vivax</i>	- Kelemahan sisi kanan wajah - Sulit menutup mata - Deviasi sudut mulut kiri - Air liur menetes sisi kanan - Pemeriksaan neurologis : kelumpuhan motorik neuron perifer sisi kanan	-	-	-	-	Pasien pulih dalam 2 minggu tanpa pengobatan

Tabel 2.3 Lanjutan

No.	Judul	Penulis (Tahun)	Jenis Artikel	Demografi			Spesies Penyebab	Gejala	Pemeriksaan Penunjang				Kesimpulan Lain
				Jenis Kelamin	Usia	Wilayah			Neuro-imaging	Neuro-fisiologi	Laboratorium	Antibodi	
24	<i>Acute demyelinating encephalomyelitis in a child following malaria</i>	(Agrawal & Goyal, 2012)	<i>Case-report</i>	Perempuan	12	-	<i>P. falciparum</i>	- Sakit kepala - Kebingungan dan kesadaran berkabut - Kejang - Pemeriksaan neurologis : GCS 352, deep & superficial tendons tidak ada, hipotonus dan babinski positif - Enzim hati sedikit meningkat sisa infeksi sebelumnya	MRI : pada sekuens T2 dan <i>Diffusion Weighted Imaging (DWI)</i> menunjukkan sinyal hiperintens asimemis pada <i>white matter periventricular bilateral, centrum semiovale, dan genu corpus callosum</i>	-	-	-	Pengobatan dengan Metilprednisolon IV yang menunjukkan respon membaik yang bertahap namun afasia motorik, kemudian diganti dengan Prednisolon keluhan afasia motorik menunjukkan perbaikan
25	<i>Acute disseminated encephalomyelitis after treatment of Plasmodium vivax malaria</i>	(Goyal, Shah & Parmar, 2012)	<i>Case-report</i>	Perempuan	1,5	-	<i>P. vivax</i>	- Demam - Kehilangan kesadaran (skala koma blantyre 4) - Hemiparesis sisi kanan - Anemia ringan	MRI : pada sekuens T2 Hiperintensitas diffuse pada <i>white matter</i> subkortikal, deep <i>white</i>	-	CSF : -	-	Pengobatan dengan Metilprednisolon yang diturunkan secara bertahap dalam 3 hari dan kemudian diganti dengan Prednisolon oral 2 minggu menunjukkan

Tabel 2.3 Lanjutan

No.	Judul	Penulis (Tahun)	Jenis Artikel	Demografi			Spesies Penyebab	Gejala	Pemeriksaan Penunjang				Kesimpulan Lain
				Jenis Kelamin	Usia	Wilayah			Neuro-imaging	Neuro-fisiologi	Laboratorium	Antibodi	
26	<i>Acute disseminated encephalomyelitis, a rare post-malaria neurological complication: Case report and review of the literature</i>	(Carreira et al., 2019)	Case-report	Laki-laki	54	Portugis	<i>P. falciparum</i>	<ul style="list-style-type: none"> - GTCS (<i>Generalized tonic-clonic seizures</i>) - Demam - Kebingungan akut - <i>Drowsiness</i> dengan agitasi psikomotor - Pemeriksaan neurologis : disorientasi temporo-spasial dan afasia ekspresif 	<p><i>matter, white matter</i> periventricular, dan kedua kapsula interna</p> <p>MRI : pada sekuens T2 FLAIR menunjukkan lesi hipersinyal multifokal di parenkim supratentorial, yang melibatkan <i>cortex</i> dan <i>white matter subcortex</i> di regio <i>occipital</i> medial sinistra, transisi antara medial dan</p>	EEG : CSF : -	perlamatan protein meningkat dengan difungsi otak	-	perbaikan terhadap kesadaran dan hemiparesis
													Pengobatan dengan metilprednisolon IV

Tabel 2.3 Lanjutan

No.	Judul	Penulis (Tahun)	Jenis Artikel	Demografi			Spesies Penyebab	Gejala	Pemeriksaan Penunjang				Kesimpulan Lain
				Jenis Kelamin	Usia	Wilayah			Neuro-imaging	Neuro-fisiologi	Laboratorium	Antibodi	
								superior girus frontal kiri, regio interna <i>thalamus</i> sinistra, antero-medial temporal dengan keterlibatan <i>amygdala</i> , supero-medial parietal <i>dextra</i> , dan posterior <i>nucleus lentiformis</i> , serta <i>white matter subinsular dextra</i>					
27	<i>Acute Disseminated Encephalomyelitis in a Child Following</i>	(Purkai t et al., 2015)	<i>Case-report</i>	Perempuan	11	-	<i>P. vivax</i>	- Demam - GTCS - Kehilangan kesadaran (GCS 213) dan	MRI : hiper-intensitas bilateral	-	CSF : pleositosis limfositik , protein meningkat	-	- Pengobatan dengan Metilprednisolon IV

Tabel 2.3 Lanjutan

No.	Judul	Penulis (Tahun)	Jenis Artikel	Demografi			Spesies Penyebab	Gejala	Pemeriksaan Penunjang				Kesimpulan Lain
				Jenis Kelamin	Usia	Wilayah			Neuro-imaging	Neuro-fisiologi	Laboratorium	Antibodi	
	<i>Plasmodium vivax</i> Malaria							postur deserebrasi - Hiperrefleksia tendon bilateral - Babinski positif					- Plasmodium dapat menekan respon imun humoral dan sel inang sementara sehingga rentan terjadinya superinfeksi dengan mikro-organisme lain
28	<i>Acute disseminated encephalomyelitis after Plasmodium vivax infection: case report and review of literature</i>	(Sidhu et al., 2015)	Case-report	Perempuan	8		<i>P. vivax</i>	- Ataxia - Gerakan koreoatetoid - Hiperrefleksia deep tendon - Babinski (+)	MRI : hipersinyal pada korteks, subkorteks, regio parietal sinistra, area periventricular, dan pons	-	-	-	- Pasien didiagnosis ADEM dan diberikan prednisolon didapatkan perbaikan
29	<i>A Rare Case of Acute Disseminated Encephalomyelitis (ADEM) after Plasmodium Falciparum Infection</i>	(Jhd & Giang, 2022)	Case-report	Laki-laki	5	Uganda	<i>P. falciparum</i>	- Kesulitan berjalan - Kekakuan dan spasme otot ekstensor di kaki dan pinggul - Tidak dapat BAB dan BAK	MRI : Hiperintens supra-tentorial dan brainstem yang tidak merata, MRI tulang		- Aspartat amino-transferase (AST) meningkat, asam laktat meningkat, CRP meningkat		- Sebelumnya pasien terkena malaria berulang dan telah diobati dengan baik. Pasien timbul gejala neurologis dan saat di tes malaria pertama

Tabel 2.3 Lanjutan

No.	Judul	Penulis (Tahun)	Jenis Artikel	Demografi			Spesies Penyebab	Gejala	Pemeriksaan Penunjang				Kesimpulan Lain
				Jenis Kelamin	Usia	Wilayah			Neuro-imaging	Neuro-fisiologi	Laboratorium	Antibodi	
								<p>- Pemeriksaan fisik : postur ekstensor dan hipertonus ekstremitas bawah bilateral dari pinggul hingga jari kaki yang disertai spasme nyeri pada ekstremitas bawah, hiperrefleksia patella bilateral, nyeri tekan paha anterior bilateral dan sepanjang tulang belakang C6-T1</p>	<p>belakang juga terdapat sinyal hipertensitas pada <i>cervicomedullary junction</i> dan <i>conus medullaris (myelitis)</i>, edema bilateral difus, dan simetris pada otot psoas bilateral</p>	<p>- CSF : pleositosis dengan limfosit dominan, tekanan pembukaan meningkat 21 mmHg</p>	<p>negatif namun 7 hari kemudian didapatkan positif malaria dengan titer yang rendah dan diobati dengan antimalaria menunjukkan perbaikan</p> <p>- Berdasarkan hasil MRI, sistem saraf yang terlibat adalah traktus retikulo-spinal. Perubahan pada <i>cervicomedullary</i> mempengaruhi inhibisi terhadap traktus <i>reticulo-spinal medial</i> sehingga otot ekstensor tungkai bawah terus berkontraksi (spasme)</p> <p>- MRI pada otot PSOAS karena edema otot akibat spasme</p>		

Tabel 2.3 Lanjutan

No.	Judul	Penulis (Tahun)	Jenis Artikel	Demografi			Spesies Penyebab	Gejala	Pemeriksaan Penunjang				Kesimpulan Lain
				Jenis Kelamin	Usia	Wilayah			Neuro-imaging	Neuro-fisiologi	Laboratorium	Antibodi	
30	<i>Acute disseminated encephalomyelitis (ADEM)--a rare complication of falciparum malaria</i>	(Rachita et al., 2013)	Case-report	Perempuan	4	-	<i>P. falciparum</i>	-Demam dan perubahan sensorium - Pemeriksaan neurologis : GCS 213 dan <i>decerebrate rigidity</i> , refleksi tendon sisi kanan meningkat, dan refleks babinski positif	MRI : pada sekuens T2W/FLAIR hiper-intensitas asimetris multifokal pada fronto-parietal bilateral, occipital sinistra, dan subkortikal <i>white matter</i> termasuk <i>U - fibers</i> , mesensefalon, dan kapsula interna sinistra dengan	- Anemia ringan (Hb 9,4 g%) - CSF : 7 sel/HPF tipe mononuklear (limfosit), protein meningkat, dan adenosin deaminase 10 U/L	-	- Kerusakn sepanjang <i>cervicomedullaris</i> dan <i>conus medullaris</i> juga dapat mengganggu kontrol miksi dan feses Pengobatan dengan Metilprednisolon IV selama 3 hari membaik, kemudian diganti sediaan oral dan diturunkan secara bertahap selama 10 hari menunjukkan perbaikan pada gejala secara signifikan	

Tabel 2.3 Lanjutan

No.	Judul	Penulis (Tahun)	Jenis Artikel	Demografi			Spesies Penyebab	Gejala	Pemeriksaan Penunjang				Kesimpulan Lain
				Jenis Kelamin	Usia	Wilayah			Neuro-imaging	Neuro-fisiologi	Laboratorium	Antibodi	
31	<i>Post-Plasmodium vivax malaria cerebellar ataxia and optic neuritis: A new form of delayed cerebellar ataxia or cerebellar variant of acute disseminated encephalomyelitis?</i>	(Kasundra et al., 2015)	Case-report	Perempuan	14	-	<i>P. vivax</i>	- Ataxia - Disartria - Penglihatan kabur bilateral - Pemeriksaan : neuritis optik bilateral, nystagmus horizontal, disartria, dan ataxia	peningkatan minimal pada studi kontras, efek massa minimal, dan difusi terbatas MRI : sinyal hipertens di hemisfer <i>cerebellum</i> bilateral bagian vermis, dengan <i>diffusion restriction</i>	Potensial bangkitan visual menunjukkan latensi P100 bilateral	CSF : - protein meningkat dan pleositosis limfositik	-	Pengobatan dengan Metilprednisolone menunjukkan perbaikan
32	<i>Delayed cerebellar ataxia, A rare post-malaria neurological complication:</i>	(Muigg et al., 2021)	Case-report	Laki-laki	30	Kamerun (Afrika Tengah)	<i>P. falciparum</i>	- Berjalan tidak stabil - Vertigo - Bicara tidak jelas	-	-	CSF : - pleositosis ringan, protein meningkat,	-	Belum ada bukti kuat keterlibatan antibodi autoimun spesifik terhadap sel pukinje sehingga reaksi

Tabel 2.3 Lanjutan

No.	Judul	Penulis (Tahun)	Jenis Artikel	Demografi			Spesies Penyebab	Gejala	Pemeriksaan Penunjang				Kesimpulan Lain	
				Jenis Kelamin	Usia	Wilayah			Neuro-imaging	Neuro-fisiologi	Laboratorium	Antibodi		
	<i>Case report and review of the literature</i>										albumin meningkat		lebih seluler	bersifat (<i>T-cell mediated</i>)
33	<i>Plasmodium falciparum malaria, bilateral sixth cranial nerve palsy and delayed cerebellar ataxia</i>	(Duque et al., 2011)	<i>Case-report</i>	Laki-laki	14	Kongo	<i>P. falciparum</i>	<ul style="list-style-type: none"> - Pemeriksaan neurologis : disartria ringan, dismetria <i>finger to nose test</i>, <i>ataxia trunkal</i> dengan gaya berjalan yang parah dismetria <i>heel to toe test</i> - Penglihatan ganda dengan tanda-tanda kelumpuhan N.VI bilateral - GTCS - Demam - Mengantuk - Sulit menemukan kata-kata - tremor postural - Pemeriksaan neurologis <i>ataxia trunkus</i> 	-	EEG : gelombang lambat ensefalopati difus	<ul style="list-style-type: none"> - CRP 1,21 mg/L - Trombositopenia - CSF : protein meningkat dan pleositosis mononuklear 	-	<p>Kemungkinan DCA disebabkan oleh rekasi imun yang dimediasi sel T yang menyebabkan ativasi endotel dan inflamasi pada serebelum. Faktor hospes dan parasit ikut mempertahankan aktivasi imun pasca-infeksi seperti terinfeksi strain baru atau HRP-2 antigen masih positif</p>	

Tabel 2.3 Lanjutan

No.	Judul	Penulis (Tahun)	Jenis Artikel	Demografi			Spesies Penyebab	Gejala	Pemeriksaan Penunjang				Kesimpulan Lain
				Jenis Kelamin	Usia	Wilayah			Neuro-imaging	Neuro-fisiologi	Laboratorium	Antibodi	
34	<i>Post malaria acute motor axonal neuropathy</i>	(Zayet et al., 2022)	Case-report	Laki-laki	51	Togo (Afrika Barat)	<i>P. falciparum</i>	<ul style="list-style-type: none"> - Tetraplegia progresif - Arefleksia difus - Pemeriksaan neurologis : Penurunan daya pikir, hipofonia, hipotonia, arefleksia, dan tetraparesia 	-	Amplitudo CMAP berkurang aktivitas spontan pada elektromiografi	CSF : protein dan albumin sedikit meningkat, <i>Neuro-filament light chain</i> (NfL) sangat tinggi	-	<ul style="list-style-type: none"> - Sindrom <i>Acute Motor Axonal Neuropathy</i> (AMAN) termasuk GBS/AIDP - NfL meningkat salah satu ciri AMAN - Pengobatan dengan imunoglobulin IV membaik
35	<i>Acute inflammatory demyelinating polyradiculoneuropathy following malaria</i>	(Berkwitz & Thakur, 2014)	Case-report	Perempuan	26	Afrika timur	<i>P. falciparum</i>	<ul style="list-style-type: none"> - Parestesia telapak kaki yang kemudian naik ke tungkai proksimal dan tangan secara bilateral - Kesulitan berjalan - Pemeriksaan neurologis: kelamahan fleksi pinggul bilateral, arefleksia patela dan 	-	-	CSF : protein meningkat	-	<i>Mekanisme yang terlibat diduga bersifat immune mediated</i>

Tabel 2.3 Lanjutan

No.	Judul	Penulis (Tahun)	Jenis Artikel	Demografi			Spesies Penyebab	Gejala	Pemeriksaan Penunjang				Kesimpulan Lain
				Jenis Kelamin	Usia	Wilayah			Neuro-imaging	Neuro-fisiologi	Laboratorium	Antibodi	
36	<i>Post-malaria delayed cerebellar ataxia in a traveller</i>	(Davoli et al., 2024)	Case-report	Laki-laki	24	Kenya (Afrika Timur)	<i>Mixed P. falciparum & P. malariae</i>	pergelangan kaki bilateral, gaya berjalan abnormal - Gait ataxia - Pusing - Dismetria - disarthria	-	-	Anemia ringan (127g/L)	-	DCA tanpa pengobatan dan hanya diterapi rehabilitasi, dapat membaik dalam 3 bulan sejak onset
37	<i>Postmalaria Neurologic Syndrome Associated With Neurexin-3a Antibodies</i>	(Costa et al., 2017)	Case-report	Laki-laki	57	Angola (Afrika Tengah)	<i>P. falciparum</i>	- Demam - Somnolen - Gangguan siklus tidur bangun - Kebingungan - Perubahan perilaku - Ruam macular ringan di trunkus dan massa di bagian cervical namun tidak nyeri - Disorientasi, gangguan perhatian,	MRI : sinyal hiperintens pada area kaudatus, kapsula interna, dan lentikularis	EEG : ensefalopati berat di subkortikal	- Anemia hipokromik ringan - CSF pleositosis dengan dominan <i>mononuclear</i> dan protein meningkat	Antibodi neurexin-3a positif	- Pengobatan dengan Metilprednisolon IV menunjukkan perbaikan hasil CSF - <i>Neurxin-3a antibodies</i> merupakan antibodi pada permukaan neuron

Tabel 2.3 Lanjutan

No.	Judul	Penulis (Tahun)	Jenis Artikel	Demografi			Spesies Penyebab	Gejala	Pemeriksaan Penunjang				Kesimpulan Lain
				Jenis Kelamin	Usia	Wilayah			Neuro-imaging	Neuro-fisiologi	Laboratorium	Antibodi	
38	<i>Post-Malaria Neurological Syndrome: A Rare Complication Following Plasmodium falciparum Infection</i>	(Fernandes et al., 2019)	Case-report	Laki-laki	59	Angola (Afrika Timur)	<i>P. falciparum</i>	<ul style="list-style-type: none"> - acalculia, kesulitan visuospatial - Sakit kepala - Kebingungan - Apatis - Kesulitan berbahasa berupa bicara sedikit, sulit menamai benda, sulit memahami pertanyaan atau perintah - Agitasi psikomotorik - Perubahan perilaku - Gangguan perhatian berat - Disorientasi 	-	EEG : perlambatan difus area frontal yang konsisten dengan gambaran ensefalopati difus	CSF : pleositosis limfositik dan protein meningkat	-	Pengobatan dengan Metilprednisolon 1g/hari
39	<i>Postmalaria neurological syndrome: a case report</i>	(Motta et al., 2011)	Case-report	Laki-laki	24	Brazil	<i>P. falciparum</i>	<ul style="list-style-type: none"> - Kejang tonic-clonic - Kebingungan - Delirium - Halusinasi - Spasme 	-	-	CSF : peningkatan sel mononuklear dan protein meningkat	-	Pengobatan dengan Metilprednisolon 1g/hari menunjukkan perbaikan

Tabel 2.3 Lanjutan

No.	Judul	Penulis (Tahun)	Jenis Artikel	Demografi			Spesies Penyebab	Gejala	Pemeriksaan Penunjang				Kesimpulan Lain
				Jenis Kelamin	Usia	Wilayah			Neuro- imaging	Neuro- fisiologi	Labora- torium	Antibodi	
								<ul style="list-style-type: none"> - Sindrom serebelar - Agitasi psikomotor - Penurunan kesadaran 					

2.4 Kesimpulan Analisis Informasi

Kesimpulan analisis informasi yang digunakan pada *literature review* ini dapat dilihat pada Tabel 2.4 di bawah ini.

Tabel 2.4 Kesimpulan Analisis informasi

Spesies Penyebab	Kesimpulan	Referensi
<i>P. falciparum</i>	Usia yang paling sering terkena PMNS adalah usia dewasa, Namun beberapa literatur menyebutkan anak-anak mengalami PMNS. Jenis kelamin yang paling banyak terkena PMNS adalah laki-laki. Gejala yang dapat dialami pasien berupa gangguan motorik, gangguan keseimbangan, kebingungan, gangguan bicara, kejang, gangguan perilaku, gangguan kesadaran, dan tremor. Sedangkan untuk gejala yang jarang terjadi berupa sakit	1, 2, 3, 4, 5, 6, 7, 8, 9, 10, 12, 14, 15, 16, 17, 20, 21, 24, 26, 29, 30, 32, 33, 34, 35, 37, 38, 39

Tabel 2.4 Lanjutan

	<p>kepala, pusing, gangguan kognitif, retensi urin dan BAB, dan gangguan sensorik. Laboratorium yang khas yaitu CSF sebagian besar menunjukkan pleositosis limfositik dan protein meningkat. Hasil EEG terdapat perlambatan, dan MRI dengan lesi hipersinyal. Beberapa pemeriksaan antibody terdapat hasil yang positif yang menunjukkan adanya mekanisme yang dimediasi oleh imunitas. Infeksi campuran dari <i>P. falciparum</i> dengan spesies malaria lainnya dapat menyebabkan PMNS.</p>	
<i>P. vivax</i>	<p>Pada <i>P. vivax</i> gejala yang banyak dipresentasikan berupa gangguan motorik seperti facial palsy, hemiparesis, dan hiperrefleksia. Selain itu juga terdapat gangguan koordinasi berupa <i>ataxia</i> dan choreoathetoid. Gejala kejang, demam, kehilangan kesadaran, neuritis optic, nystagmus horizontal, dan disartria juga dilaporkan. Hasil pemeriksaan penunjang MRI menunjukkan lesi hipersinyal dan CSF protein dan pleositosis.</p>	18, 19, 23, 25, 27, 28, 31
<i>P. falciparum</i> dan <i>P. malariae</i>	<p>Pada <i>post mixed infection P. falciparum</i> dan <i>P. malariae</i> gejala yang dipresentasikan berupa gangguan keseimbangan khas pada cerebellum. Hasil laboratorium menunjukkan anemia ringan</p>	36